Ein absoluter Notfall

Eine Urolithiasis zählt zu den häufigsten Erkrankungen bei Schaf- und Ziegenböcken und kann schnell zum Tod der Tiere führen. Rechtzeitiges Erkennen, Behandeln sowie ausreichende Prophylaxe sind essentiell.

DR. MED. VET. JULIA SCHOISWOHL, DR. MED. VET. REINHILD KRAMETTER-FRÖTSCHER

Die teilweise oder vollständige Verlegung der Harnröhre, hervorgerufen durch Harnsteine und/oder Harngrieß, zählt zu einer der häufigsten Erkrankungen bei Schaf- und Ziegenböcken. Unbehandelt führt die Urolithiasis meistens zum Tod der betroffenen Tiere. Neben Zuchtböcken und kastrierten Hobbytieren wird diese Erkrankung häufig auch bei Mastlämmern mit intensiver, getreidereicher Fütterung beobachtet. Weibliche Tiere sind aufgrund der anatomischen Gegebenheiten des Urogenitaltrakts, insbesondere der Urethra, deutlich seltener betroffen. Bei Schafen wird in der Literatur eine Rassedisposition für die Rassen Merinoland- und Schwarzkopfschaf beschrieben, bei Ziegen hingegen ist keine Rassedisposition bekannt.

„Unbehandelt führt die Urolithiasis meist zum Tod."

Julia Schoiswohl, Wien

Äthiologie und Pathogenese

Aufgrund von intensiver Fütterung sind Struvit-Steine (Struvit = Magnesiumammoniumphosphathexahydrat) die am häufigsten vorkommenden Harnsteine beim kleinen Wiederkäuer. Intensive Mast mit teilweise sehr getreidereichen Rationen mit einem inversem Calcium-Phosphor (Ca-P)-Verhältnis (Phosphat > 0,6 %) und hohem Magnesiumgehalt fördert das Auftreten der Erkrankung. Ein erhöhter Ca-Gehalt des Futters kann die Urolithiasis dadurch vermindern, dass die Phosphorausscheidung im Kot erhöht und im Harn verringert wird. Der Ca-P-Quotient sollte nie unter 1 liegen. Hohe Magnesiumkonzentrationen sind meist auf eine starke Mg-Düngung des Bodens zurückzuführen. Neben Struvit-Steinen kommen bei kleinen Wiederkäuern auch Silikatsteine als Folge von stark kieselsäurehaltiger Fütterung (Gras von sauren Wiesen) und organischen Komplexen (Verfütterung von Futtermittel mit phytoöstrogener Wirkung) vor. Zudem begünstigt eine unzureichende Wasserversorgung die Bildung von Harnsteinen. Erhöhte Flüssigkeitsverluste, vor allem in Kombination mit Stress bei primären Erkrankungen, Umstallung, Auktionen, Wetterumschwüngen und Transporten, können das Entstehen einer Urolithiasis begünstigen.

Bekannte Prädilektionsstellen für den Sitz von Harnsteinen bzw. von größeren Mengen an Harngrieß sind neben dem Übergang vom Harnblasenhals in die Harnröhre die Umschlagstelle der Harnröhre auf der Höhe des Arcus ischiadicus, die Flexura sigmoidea sowie der Processus urethralis. Die Frühkastration bei Hobbytieren und die damit häufig einhergehende mangelhafte Ausreifung des Urogenitaltrakts sind oft ebenfalls ursächlich für das Auftreten von Urolithiasis verantwortlich. Werden männliche Tiere vor dem 8. Lebensmonat kastriert, führt dies zu einem vor allem im Durchmesser verminderten Wachstum der Urethra. Entstandene Urolithen können aufgrund des engeren Lumens die Harnröhre nicht passieren und es kommt zu einer Obstruktion. Eine weitere Problematik bei frühzeitig kastrierten Patienten stellt die Tatsache dar, dass aufgrund der kleinen Größe des Penis dieser schwer vorverlagert werden kann und in solchen Fällen ist eine Untersuchung bzw. Entfernung des Processus urethralis nicht mehr möglich. Zudem führt häufig gut gemeinte, falsche Fütterung (altes Brot, Kraftfutter) zum Auftreten von Harnsteinerkrankungen.

Klinik

Erste klinische Anzeichen erkrankter Tiere sind das Absondern von der Herde, Anzeichen einer Indigestion, verminderte Fresslust, herabgesetzte Pansenaktivität, erhöhte Bauchdeckenspannung, Bruxismus, verwaschene Lidbindehäute, erhöhte

Foto: Reinhild Krametter-Frötscher

Abb. 1: Das klinische Bild eines Schafes mit Urolithiasis; das Tier ist apathisch, hat ein aufgezogenes Abdomen und eine gekrümmte Rückenlinie, das Präputium ist trocken und das Tier presst auf Harn.

Foto: Reinhild Krametter-Frötscher

Abb. 2: Das klinische Bild eines Schafes mit Urolithiasis; das Tier zeigt einen starren Blick, rückständige, breitbeinige Stellung und presst auf Harn.

„Neben Zuchtböcken und kastrierten Hobbytieren wird die Urolithiasis häufig auch bei Mastlämmern mit intensiver, getreidereicher Fütterung beobachtet."

Reinhild Krametter-Frötscher, Fachtierärztin für Wiederkäuer

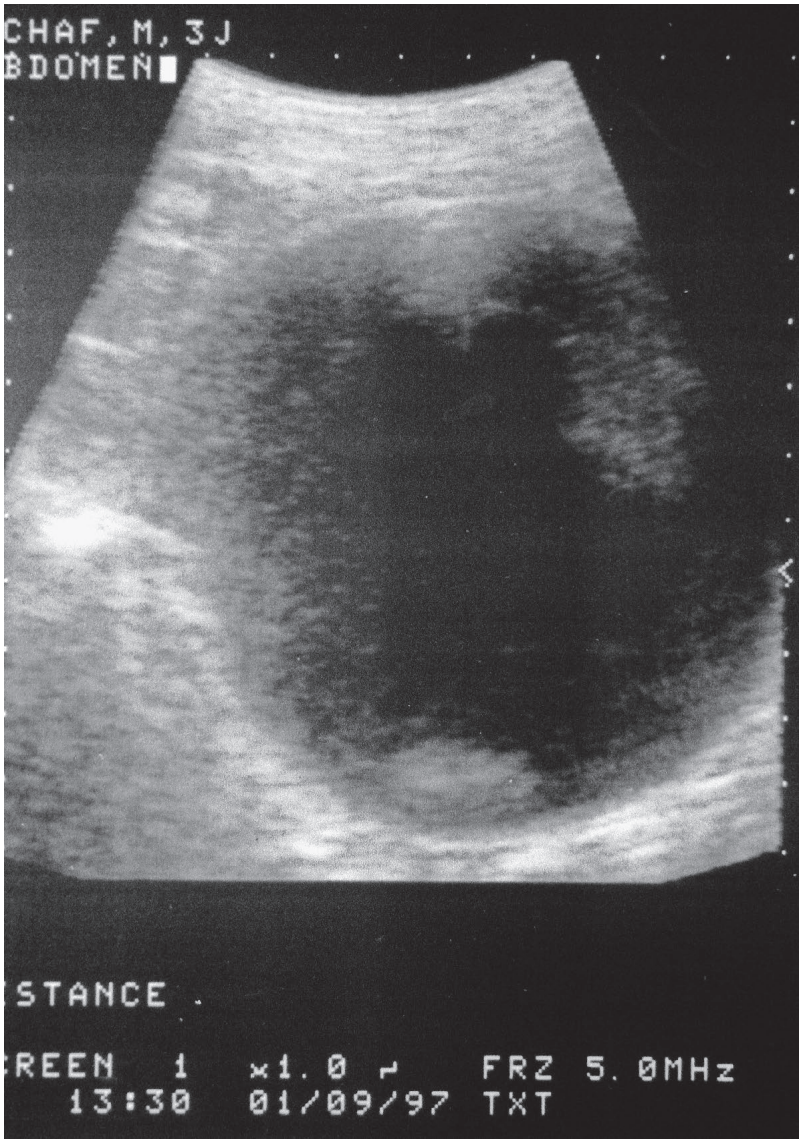

Foto: Vetmeduni Vienna

Abb. 3: Eine mittels Ultraschall dargestellte deutlich vergrößerte Harnblase mit inhomogenem Inhalt.

Puls- und Atemfrequenz, häufiges Schlagen mit dem Schwanz sowie Verharren in Brustlage oder hundesitzartiger Stellung. Die Tiere stehen teilweise mit gesenktem Kopf und pressen intervallartig in breitbeiniger, leicht hockender Stellung auf Harn, auch sägebockartige Stellung (▶ Abb.1 und 2) wird beobachtet. Diese abdominalen, kolikartigen Schmerzen werden aufgrund eines zusätzlich bestehenden fehlenden Kotabsatzes oft mit der Symptomatik eines Ileus verwechselt.

Bei akuter und vollständiger Obstruktion der Harnröhre besteht Anurie, bei einer nicht vollständigen Verlegung der Harnröhre wird Oligurie, gekennzeichnet durch Harnträufeln, beobachtet. Oft ist der tröpfchenweise abgesetzte Harn blutig verfärbt. In hochgradigen Fällen kann teilweise eine Kristallbildung an den Haaren im Bereich des Präputiums auftreten. Im Bereich der Harnröhrenverlegung kann es zu lokalen Gewebsnekrosen kommen und Harn sickert in das umliegende Gewebe, was wiederum zu einer Harnphlegmone mit deutlich sichtbarer Schwellung im Bereich des Unterbauches führt. Durch den Rückstau des Harns kann es zu gravierenden Tubulonephrosen mit zum Teil irreversiblen Nephronverlusten kommen, eine interstitielle Nephritis oder Glomerulonephritis wird selten beobachtet.

Steigt der Druck innerhalb der Harnröhre weiter an, kann es zur Ruptur der Harnblase kommen. Oft zeigen die Tiere danach kurzzeitig eine deutliche Besserung des Allgemeinverhaltens, beginnen wieder zu fressen und auch Abdominalschmerzen werden kaum mehr beobachtet. Bei Nichtbehandlung führt die in der Folge entstehende Peritonitis rasch zum Tod.

Diagnose und Differentialdiagnosen

Grundsätzlich muss bei Vorstellung von männlichen Tieren mit Koliksymptomatik immer an Urolithiasis gedacht und der Harnabsatz kontrolliert werden.

Sollte die klinische Verdachtsdiagnose bestehen, muss das Tier vorsichtig umgesetzt, der Penis vorverlagert und der Processus urethralis untersucht werden. Das Umsetzen sollte vorsichtig erfolgen, da eine stark gestaute Harnblase durch ein fehlerhaftes Umsetzen rupturieren kann. Die Gabe von Xylazin in niedriger Dosierung hat sich als vorteilhaft für die Vorverlagerung des Penis erwiesen. Wie bereits beschrieben, ist die Vorverlagerung des Penis in vielen Fällen bei früh kastrierten Tieren auch trotz Xylazingabe nicht möglich.

Beim kleinen Wiederkäuer ist die Katheterisierung der Harnröhre aufgrund der anatomischen Gegebenheiten meist erfolglos und wird an der Universitätsklinik für Wiederkäuer nicht praktiziert. Das Einführen eines Harnkatheters ist wenn nur nach vorheriger Amputation des Processus urethralis möglich.

Labordiagnostisch sollte eine Blutuntersuchung durchgeführt werden. Erhöhter Harnstoff- bzw. Kreatiningehalt im Blut kann die klinische Verdachtsdiagnose einer Harnabflussstörung bestätigen.

Auch eine sonographische Untersuchung von Harnblase und Niere liefert gut verwertbare Diagnosehinweise. Eine deutlich sichtbare Blase ist meist als vergrößert anzusehen und weist auf eine Abflussstörung hin (▶ Abb. 3). Bei einer vollständigen Obstruktion der Harnröhre sind die Uretheren gestaut und im Ultraschall darstellbar. Bedingt durch den Harnrückstau können zudem pathologische Befunde an der Niere erhoben und sonographisch dargestellt werden.

Im Falle einer Harnblasenruptur kann Aszites ebenfalls sonographisch dargestellt werden.

Differentialdiagnostisch ist an eine Zystitis, Posthitis sowie Balanoposthitis zu denken. Patienten, die eine vollständige Obstruktion der Harnröhre, bedingt durch Blutkoagula aufgrund einer hämorrhagischen Zystitis zeigen, können mittels

Dr. med. vet. Julia Schoiswohl ist Resident ECSRHM, **Priv. Doz. Dr. med. vet. Reinhild Krametter-Frötscher**, Dipl. ECSRHM, ist Fachtierärztin für Wiederkäuer. Beide sind an der Universitätsklinik für Wiederkäuer der Veterinärmedizinischen Universität Wien tätig.

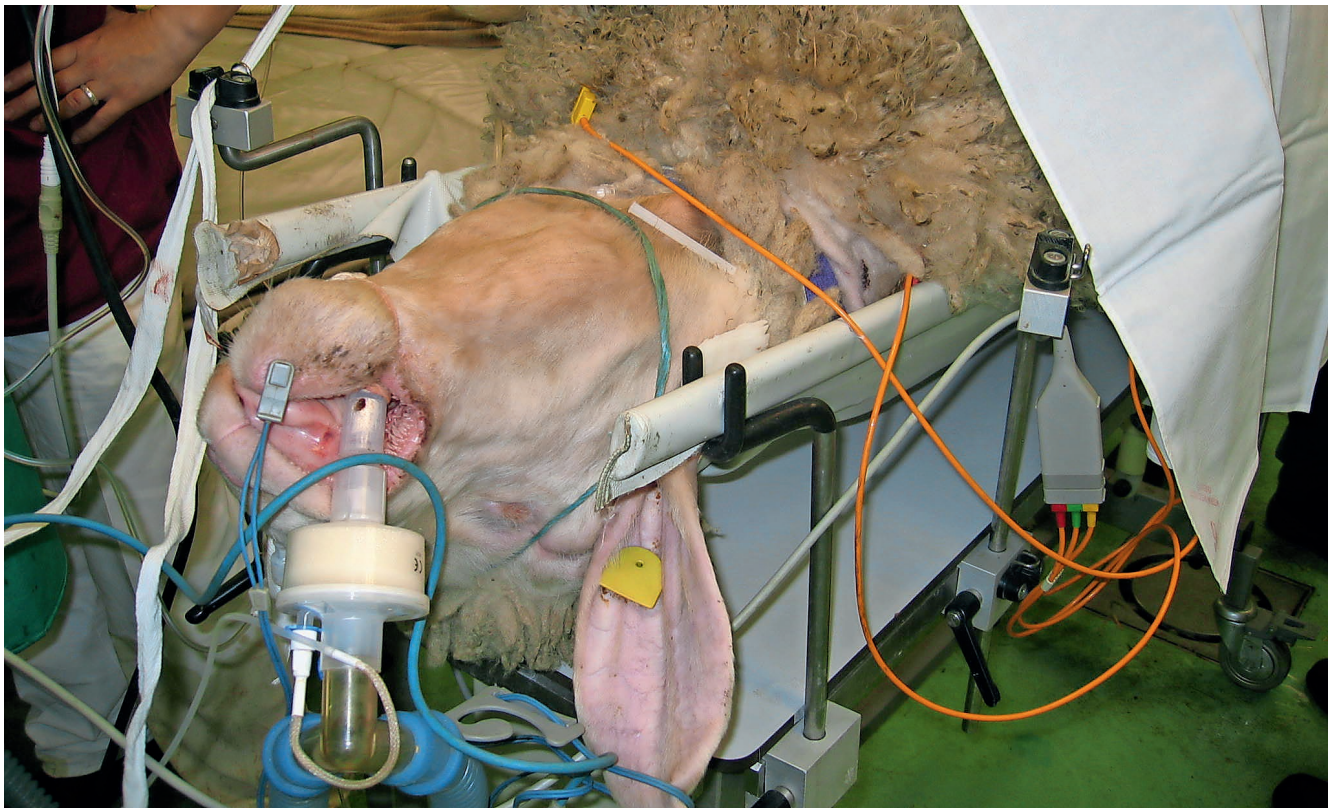

Foto: Reinhild Krametter-Frötscher

Abb. 4: Die Zystostomie mit temporärer Implantation eines Foleykatheters wird in Allgemeinanästhesie durchgeführt.

klinischer Untersuchung und Blutuntersuchung nicht immer von Patienten mit einer Verlegung der Harnröhre bedingt durch Harnsteine und/oder Harngrieß unterschieden werden.

Eine Zystitis kennzeichnet sich oftmals durch Oligurie und Strangurie. Bei der Harnblase mit aufsteigender Infektion (Nephritis) werden Anzeichen einer Septikämie mit Apathie, erhöhter innerenr-Körpertemperatur sowie Abdominalschmerz und Koliksymptomatik beobachtet. Bei einer katarrhalischen Zystitis ist der Harn gelblich und gering- bis mittelgradig getrübt. Im Gegensatz dazu ist der Harn bei einer hämorrhagisch-eitrigen Entzündungen rötlich bis braun verfärbt und trüb. Zudem ist der Geruch des Harns stechend und der Eiweißgehalt und die Leukozytenzahl sind erhöht.

Bei der Posthitis können verschiedene Stadien beschrieben werden. Anfangs ist der Harnabsatz nicht beeinträchtigt. Auffällig sind Rötungen der äußeren Vorhaut sowie glasig-gelblich vergrößerte Lymphfollikel. Im zweiten Stadium kommt es zu einem Übergreifen der Entzündung auf den Penis (Balanoposthitis). Danach kommt es zu massiven Anschwellungen und Verklebungen der Vorhautöffnung und Stranguire sowie Schmerzäußerungen, ein vermindertes Allgemeinbefinden und eine verminderte bis fehlende Futteraufnahme werden beobachtet. Ohne Therapie kommt es wie auch bei der Urolithiasis zu einem Rückstau von Harn und im schlimmsten Fall zur Ruptur der Harnblase.

Als weitere Differentialdiagnosen kommen auch eine Nephritis und eine Nephrose in Frage.

„Als wichtigste Maßnahme für die Vermeidung von Harnsteinbildung ist die Wichtigkeit einer ausgewogenen Futterration zu nennen.“

Julia Schoiswohl,
Vetmeduni Wien

Therapie

Entscheidend für den Erfolg einer Therapie sind eine frühzeitige Erkennung der Problematik und eine sofortige Behandlung.

Neben der der konservativen Therapie (Verabreichung von Spasmolytika, Futterumstellung) stehen verschiedene chirurgische Verfahren zur Verfügung: Hier ist anzumerken, dass vor einer Operation auf eine entsprechende Tetanusprophylaxe geachtet werden muss.

Amputation des Processus urethralis

Im günstigsten Fall ist die Obstruktion im Processus urethralis lokalisiert und kann mittels Amputation des Processus urethralis behoben werden. Ist eine Vorverlagerung des Penis nicht möglich, so besteht die Gefahr, dass es nach einer momentan bestehen-

den proximalen Verlegung der Harnröhre und durch späteres Abgehen dieser Konkremente eine nachfolgende Obstruktion im Bereich des Processus urethralis kommt.

Zystostomie mit Implantation eines temporären Foleykatheters

Die Zystostomie mit temporärer Implantation eines Foleykatheters unter Allgemeinanästhesie (▶ Abb. 4) ist das Mittel der Wahl, wenn die Zuchttauglichkeit des Tieres erhalten bleiben soll. Der Zugang in die Bauchhöhle erfolgt mittels Laparatomie von ventral. Die Harnblase wird eröffnet, der Blaseninhalt wird mit einem Sauger abgesaugt (▶ Abb. 5) und Harnblasensteine, Blutkoagula und weitere Entzündungsprodukte werden mit einem Blasenlöffel entfernt. Im Anschluss wird die Blase mit körperwarmer NaCl-Lösung gespült und ein Rüdenkatheter wird von der Blase aus in die Harnröhre bis zum Arcus ischiadicus vorgeschoben. Über diesen Katheter wird versucht die Harnröhre retrograd zu spülen. Im Zuge dieser Manipulation kann man Harnsteine bzw. Harngrieß einerseits in den Katheter zurückspülen bzw. über die Harnröhre hinausspülen. Bei Erfolg ist bereits intraoperativ die Harnröhre freigespült. Der Foleykatheter wird durch eine Inzision der Bauchwand lateral der eigentlichen OP-Wunde in die Blase eingeführt (▶ Abb. 6). Anschließend wird sein Ballon aufgeblasen. Sollte das Freispülen während der OP nicht gelingen, so kann nach einigen Tagen, wenn nach der Gabe von Antiphlogistika die Harnröhrenschleimhaut „abgeschwollen" ist, der Grieß bzw. der Stein von selbst abgehen oder durch Druckaufbau mittels Einspritzen von körperwarmer NaCl über den Foleykatheter in die Blase ausgespült werden.

Die Zeitdauer, wie lange nach Einsatz eines Foleykatheters eine Intensivtherapie erfolgt (▶ Abb. 7), ist vom Allgemeinzustand des Tieres und der Tatsache, wie rasch der Harnfluss per vias naturales wiederhergestellt werden kann, abhängig. Nach der OP bleibt der Foleykatheter für mindestens zehn Tage offen, danach wird der Katheter abgeklemmt. Dabei muss der Patient unter Beobachtung stehen und es muss auf Harnabsatz per vias naturales geachtet werden. Sollte das Tier bei abgeklemmtem Katheter keinen Harnabsatz zeigen, das Tier unruhig werden oder Koliksymptomatik zeigen, muss der Foleykatheter wieder geöffnet werden damit der Harn über diesen abfließen kann. Sollte Harnfluss per vias naturales möglich sein, kann der Katheter gezogen werden. Im ungünstigsten Fall kann die Verlegung der Harnröhre nicht aufgehoben werden und es muss, wie bereits erwähnt, im Anschluss eine perineale Fistel angelegt werden.

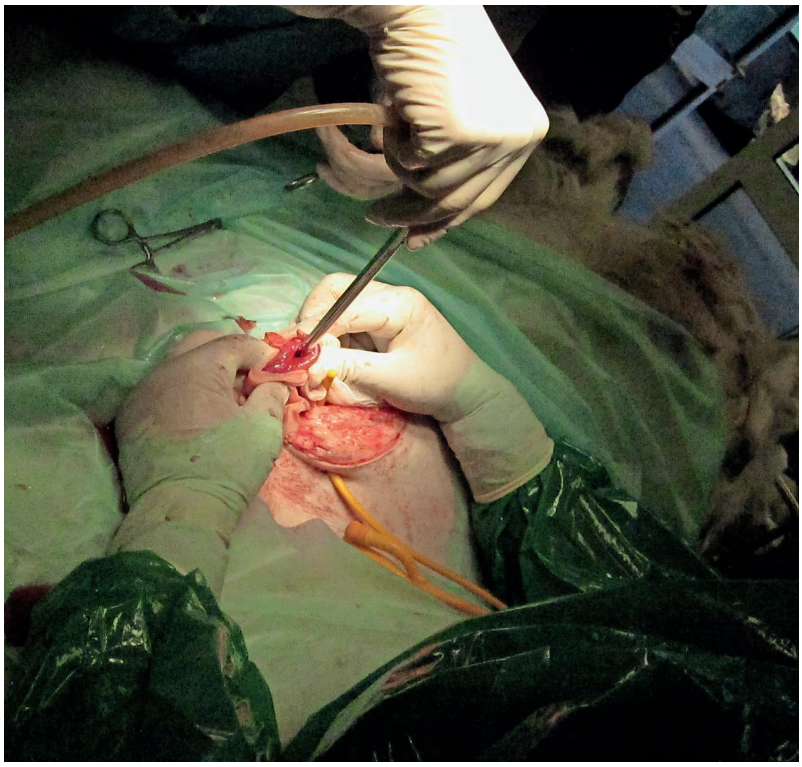

Foto: Reinhild Krametter-Frötscher

Abb. 5: Die Harnblase wird eröffnet und der Blaseninhalt wird mit einem Sauger abgesaugt.

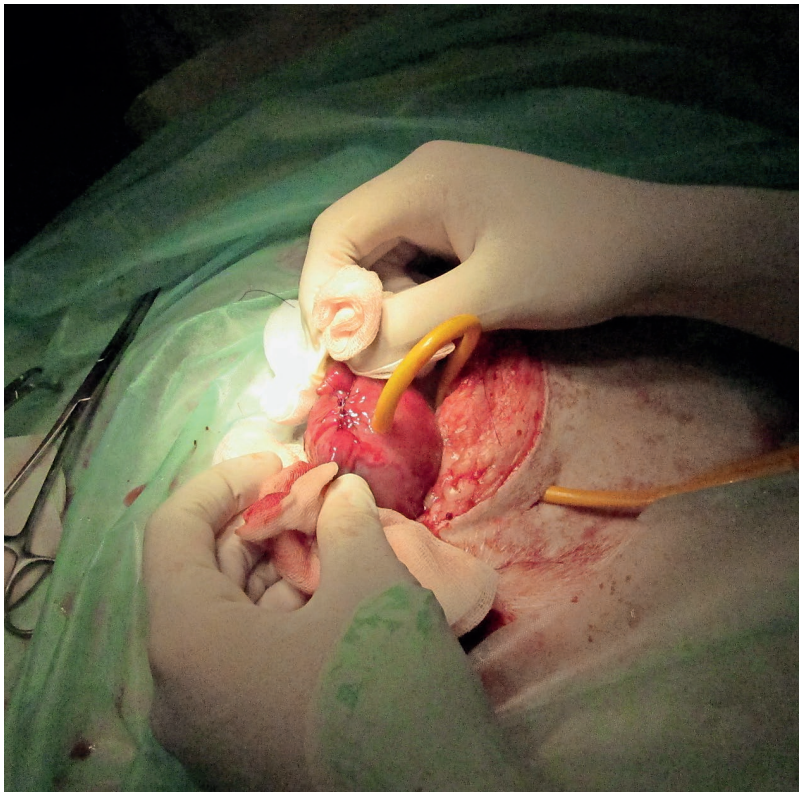

Foto: Reinhild Krametter-Frötscher

Abb. 6: Der Foleykatheter wird durch eine Inzision der Bauchwand lateral der eigentlichen OP-Wunde in die Blase eingeführt. Anschließend wird sein Ballon aufgeblasen.

Foto: Reinhild Krametter-Frötscher

Abb. 7: Postoperative Therapie nach Zystostomie mit temporärer Implantation eines Foleykatheters: Gabe von Antibiotikum, Entzündungshemmer und Dauertropfinfusion.

Foto: Reinhild Krametter-Frötscher

Abb. 8: Lagerung des Patienten für die Durchführung einer perinealen Urethrostomie. Diese Operation muss in einer Allgemeinanästhesie durchgeführt werden. Dabei liegt das Tier in Rückenlage und die Hinterextremitäten werden nach cranial ausgebunden.

Perineale Urethrostomie; hohe Fistel

Bei der Durchführung einer perinealen Urethrostomie kommt es zum Verlust der Zuchttauglichkeit, daher ist diese Methode nur für Hobbytiere geeignet. Diese Operation muss in einer Allgemeinanästhesie durchgeführt werden. Dabei liegt das Tier in Rückenlage und die Hinterextremitäten werden nach cranial ausgebunden (▶ Abb.8). Nach Vorbereitung des Operationsfeldes wird ein ca. 4 bis 6 cm langer Hautschnitt (abhängig von der Größe des Tieres) in der Medianen des Perineums auf Höhe des Verlaufs der Urethra im Bereich des Arcus ischiadicus angelegt. Dabei ist unbedingt darauf zu achten, dass der Patient gerade liegt. Im darunterliegenden subcutanen Fett sieht man den paarig angelegten Musculus retractor penis durchscheinen. Dieser kann leicht in seine beiden Schenkel separiert werden. Darunter erscheint der Musculus bulbospongiosus.

Nach Durchtrennung des Musculus bulbospongiosus und des Corpus spongiosum penis wird die Harnröhre sichtbar, welche vorsichtig eröffnet und mit einem Rüdenkatheter in Richtung Harnblase bzw. Richtung Penisspitze mit physiologischer Kochsalzlösung gespült wird. Danach wird die Urethraschleimhaut mittels Einzelknopfnähten an die Haut angenäht. Um das Abfließen des Harns zu kontrollieren und für eine bessere Wundheilung kann über 3 bis 4 Tage ein Foleykatheter in die Harnblase platziert werden. Postoperativ werden die Tiere in Abhängigkeit vom Allgemeinzustand mit einer Dauertropfinfusion (physiologischer NaCl-Lösung) versorgt. Zusätzlich erfolgt eine Antibiotikagabe und die Gabe eines Entzündungshemmers.

Transabdominale Zystotomie

Es besteht auch die Möglichkeit unter Ultraschallkontrolle eine transabdominale Zystotomie unter Lokalanästhesie mit Implantierung eines Foleykatethers durchzuführen. Dabei ist das Risiko einer Darmperforation hoch und die Schritte wie Entfernung der Harnsteine und Spülung der Urethra können hierbei nicht durchgeführt werden. Daher wird diese Methodik an der Universitätsklinik für Wiederkäuer bevorzugt nur bei Tieren durchgeführt, bei welchen ein entsprechendes Narkoserisiko besteht.

Prophylaxe

Als wichtigste Maßnahme für die Vermeidung von Harnsteinbildung ist die Wichtigkeit einer ausgewogenen Futterration zu nennen.

Besondere Aufmerksamkeit ist hierbei auf das richtige Ca-P-Verhältnis (2:1) zu legen. Phosphatreiches Kraftfutter ist zu reduzieren und der Raufutteranteil zu erhöhen. Zudem ist eine ausreichende

Foto: stockfoto mania – stock.adobe.com

Versorgung mit frischem Wasser unbedingt notwendig. Vor allem bei Offenstallhaltung ist es im Winter oft nötig, Tränken zu beheizen, um die ausreichende Trinkwasserversorgung gewährleisten zu können. Zudem kann die Erwärmung des Trinkwassers die Aufnahme verbessern. Auch Salzlecksteine müssen in ausreichender Menge zur Verfügung stehen. Stresssituationen und Frühkastrationen sollen soweit es möglich ist vermieden werden. Tiere, die als Hobbytiere gehalten werden, sollen nicht vor Erreichen des 8. Lebensmonats kastriert werden. ■

Kontakt: julia.schoiswohl@vetmeduni.ac.at, reinhild.krametter@vetmeduni.ac.at

„Stresssituationen und Frühkastrationen sollten vermieden werden. Vor allem Tiere, die als Hobbytiere gehalten werden, sollen nicht vor Erreichen des 8. Lebensmonats kastriert werden."

Reinhild Krametter-Frötscher, Fachtierärztin für Wiederkäuer