



Open Access

DOI 10.2377/0023-2076-65-260

Tierklinik Rostock GmbH¹, Tierärztliche Klinik in Schwerin²

Retrospektive Studie zur Sandanschoppung im Darm bei 54 Hunden

Nadine Bresemann¹, Bianca Mortensen², Enno Bartolomaeus¹

Korrespondenzadresse: bresemann@tierklinik-rostock.de, biancamortensen@gmx.de

Zusammenfassung In einem Zeitraum von sechs Jahren wurden in der Tierklinik Rostock 54 Hunde vorgestellt, bei denen eine Sandaufnahme im Bereich des Magen-Darm-Traktes diagnostiziert wurde. Als häufigstes klinisches Symptom wurde Erbrechen bei 44 Hunden gesehen, gefolgt von Abdominalschmerz (n=30), Diarrhö (n=18), Inappetenz (n=9) und reduziertem Allgemeinbefinden (n=9). Es wurden Daten zu Rasse, Alter, Geschlecht, Gewicht, klinischen Symptomen, Ergebnissen der Untersuchung von Blutbild und Biochemie sowie Röntgenaufnahmen, der Therapie und dem klinischen Verlauf der Hunde erhoben. Bei einem Großteil der Hunde (n=35) handelte es sich um Vertreter kleiner Rassen mit einem Körpergewicht unter 10 kg, wobei 16 Hunde einer Terrierrasse angehörten. Es konnte keine Alters- oder Geschlechtsabhängigkeit nachgewiesen werden. 41 Hunde stammten nicht aus Mecklenburg-Vorpommern, sodass sich der Verdacht, dass diese Erkrankung gehäuft bei nicht einheimischen Hunden auftritt, bestätigt hat. Es wurden unterschiedliche Mengen mineraldichten Materials im Bereich des Magens bei 32 Hunden, im Dünndarm bei 31 Hunden und/oder im Dickdarm bei 21 Hunden gesehen. Vorrangig auftretende Laborveränderungen waren neben einer geringgradigen Hämokonzentration (n=6) vor allem geringgradige Veränderungen des Elektrolythaushaltes im Sinne einer Hypokaliämie (n=17), Hypochloridämie (n=5), Hyperphosphatämie (n=4) und Hyperkalzämie (n=3). Hunde, welche eine geringgradig ausgeprägte klinische Symptomatik zeigten, erhielten lediglich eine ambulante symptomatische Therapie mit Analgetika, Antiemetika, Magen-Darm-Diät und der Eingabe von Klistieren. Bei 41 Hunden mit Störungen des Wasser- und Elektrolythaushaltes wurde zusätzlich eine stationäre Infusionstherapie vorgenommen. Die Prognose ist gut. 51 Hunde wurden erfolgreich konservativ behandelt. Bei einem Hund wurde eine Magenspülung durchgeführt. Eine chirurgische Therapie war in zwei Fällen notwendig.

Schlüsselwörter Hund, Sandaufnahme, kleine Rassen, konservativ, nicht einheimisch

Einleitung

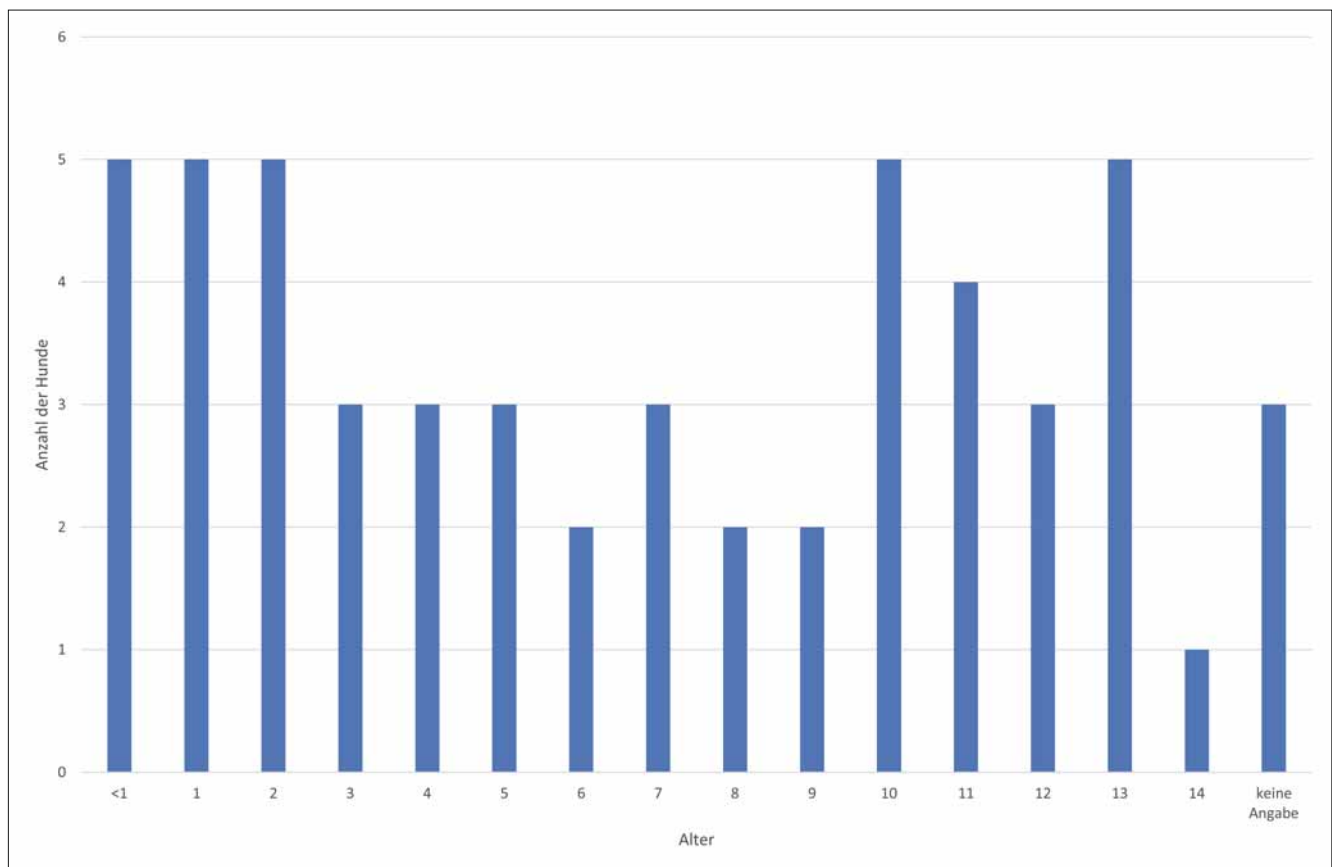
Eine Sandkolik, ausgelöst durch eine Obstipation des Darms durch sandhaltige Substrate, kommt gehäuft bei Pferden vor, insbesondere dann, wenn diese sich in sandreichen Regionen aufhalten (Maxwell 2003). Der Sand kommt hauptsächlich im Kolon zu liegen und führt zu Symptomen abdominalen Schmerzes, wie Wälzen und dem Ver-

Retrospective study on intestinal sand accumulation in 54 dogs

Summary Over a period of six years, 54 dogs with diagnosed sand ingestion in the gastrointestinal tract were presented at Rostock Animal Clinic. Vomiting was seen as the most common clinical symptom in 44 dogs, followed by abdominal pain (n=30), diarrhoea (n=18), anorexia (n=9) and reduced general condition (n=9). Data were collected on breed, age, sex, body weight, clinical symptoms, results of blood count and biochemistry results, as well as X-rays, treatment and clinical course of the dogs. The majority of the dogs (n=35) were representatives of small breeds with a body weight of less than 10 kg, with 16 dogs belonging to a terrier breed. No age or sex dependency could be proven. A total of 41 dogs did not originate from Mecklenburg-Vorpommern (the region around Rostock), which confirmed the suspicion that this disease frequently occurs in non-native dogs. Differing amounts of mineral-dense material was seen in the stomach area in 32 dogs, in the small intestine in 31 dogs and/or in the large intestine in 21 dogs. The predominant laboratory changes were low-grade haemoconcentration (n=6), low-grade changes in electrolyte balance in terms of hypokalaemia (n=17), hypochloridaemia (n=5), hyperphosphataemia (n=4) and hypercalcaemia (n=3). Dogs with mild clinical symptoms received only symptomatic treatment with analgesics, antiemetics, gastrointestinal (soft) diet and application of enemas. In addition, 41 dogs with disorders of water and electrolyte balance received inpatient infusion therapy. The prognosis is good as 51 dogs were successfully treated conservatively. Gastric lavage was performed in one dog. A surgical therapy was necessary in two cases.

Keywords Dog, sand ingestion, small breeds, conservative, non-native

harren in Rückenlage sowie Inappetenz. Im Gegensatz dazu kommen Sandkoliken beim Hund selten vor (Moles et al. 2010). Es gibt bisher nur wenige Publikationen, in denen von Hunden berichtet wird, die mit abdominalen Schmerzen, Anorexie, Vomitus und Diarrhö aufgrund einer Sandobstipation des Darms vorgestellt wurden (Moles et al. 2010, Muhammad et al. 2014, Papazoglou et al. 2004).



Grafik: Tierklinik Rostock

Abb. 1: Das mittlere Alter betrug 6,5 Jahre (Standardabweichung 4,5 Jahre).

In der Regel ist der Dünndarm betroffen. Bei den Patienten handelte es sich vorrangig um adulte Hunde (Moles et al. 2010, Papazoglou et al. 2004, Sherding und Johnson 1994). Es gibt einen Fallbericht über einen Welpen, der röntgenologisch eine Sandobstipation des Dickdarms zeigte und konservativ behandelt wurde (Muhammad et al. 2014).

Material und Methoden

In der vorliegenden Studie wurden retrospektiv Daten zu Rasse, Alter, Geschlecht, klinischen Symptomen, Ergebnissen der Untersuchung von Blutbild und Biochemie sowie Röntgenaufnahmen, der Therapie und dem klinischen Verlauf ausgewertet. Dabei wurde zwischen konservativer und chirurgischer Therapie unterschieden. Außerdem wurde der Wohnort der Besitzer in die Datenauswertung einbezogen. Besitzer, welche nicht in Mecklenburg-Vorpommern wohnen, wurden als nicht einheimisch definiert. Es wurden nur Fälle aufgenommen, bei denen die Sandobstipation mittels Röntgenaufnahmen des Abdomens bestätigt werden konnte. Das einzige Ausschlusskriterium war das Fehlen von Röntgenaufnahmen als diagnostisches Mittel. Hunde, bei denen die Sandobstipation als Zufallsbefund aufgefallen ist, sind nicht aus der Studie ausgeschieden. Anhand der klinischen Symptomatik und der Ergebnisse weiterführender Diagnostik wurde eine Einteilung in vier Schweregrade vorgenommen. Hunde, welche dem 1. Schweregrad zugeordnet wurden, zeigten keine klinischen Auffälligkeiten.

Grad 2 beschreibt eine geringgradige Dehydratation, geringgradige abdominale Dolenz sowie geringgradige gastrointestinale Symptome ohne Veränderungen von Laborparametern. Grad 3 zeichnet sich durch mittelgradige klinische Symptome aus. Dazu zählen ein mittelgradig reduziertes Allgemeinbefinden, mittelgradiger Abdominalschmerz, unstillbares Erbrechen und wässrige bis blutige Diarrhö. Des Weiteren können klinisch relevante Laborwertveränderungen, wie Azotämie und Elektrolytverschiebungen, auftreten. Hunde mit deutlichen Ileusanzeichen sowie hochgradigen Abweichungen der Laborparameter wurden in Grad 4 eingeteilt. Zur Untersuchung der Blutparameter kamen das Hämatologie-Analysegerät ProCyte Dx® der Firma Idexx sowie das Blutchemie-Analysegerät Catalyst Dx® zum Einsatz. Die Röntgenaufnahmen des Abdomens im laterolateralen und ventrodorsalen Strahlengang wurden mit dem Gerät XDR2xS der Firma VetZ erstellt. Dabei wurden routinemäßig rechtsanliegende Aufnahmen (60–70 kV, 10–20 mAs) angefertigt.

Ergebnisse

In den Jahren 2012–2017 wurden in der Tierklinik Rostock 54 Hunde mit Sand im Magen-Darm-Trakt diagnostiziert. Es waren 26 Rassen vertreten, davon 14 Mischlinge, drei Jack Russell Terrier, drei Yorkshire Terrier, drei West Highland White Terrier und drei Weimaraner; gesamt waren 16 Terrier vertreten. 35 Hunde wogen unter 10 kg. Das mittlere Alter betrug 6,5 Jahre (Standardabweichung 4,5 Jahre; ► Abb. 1).

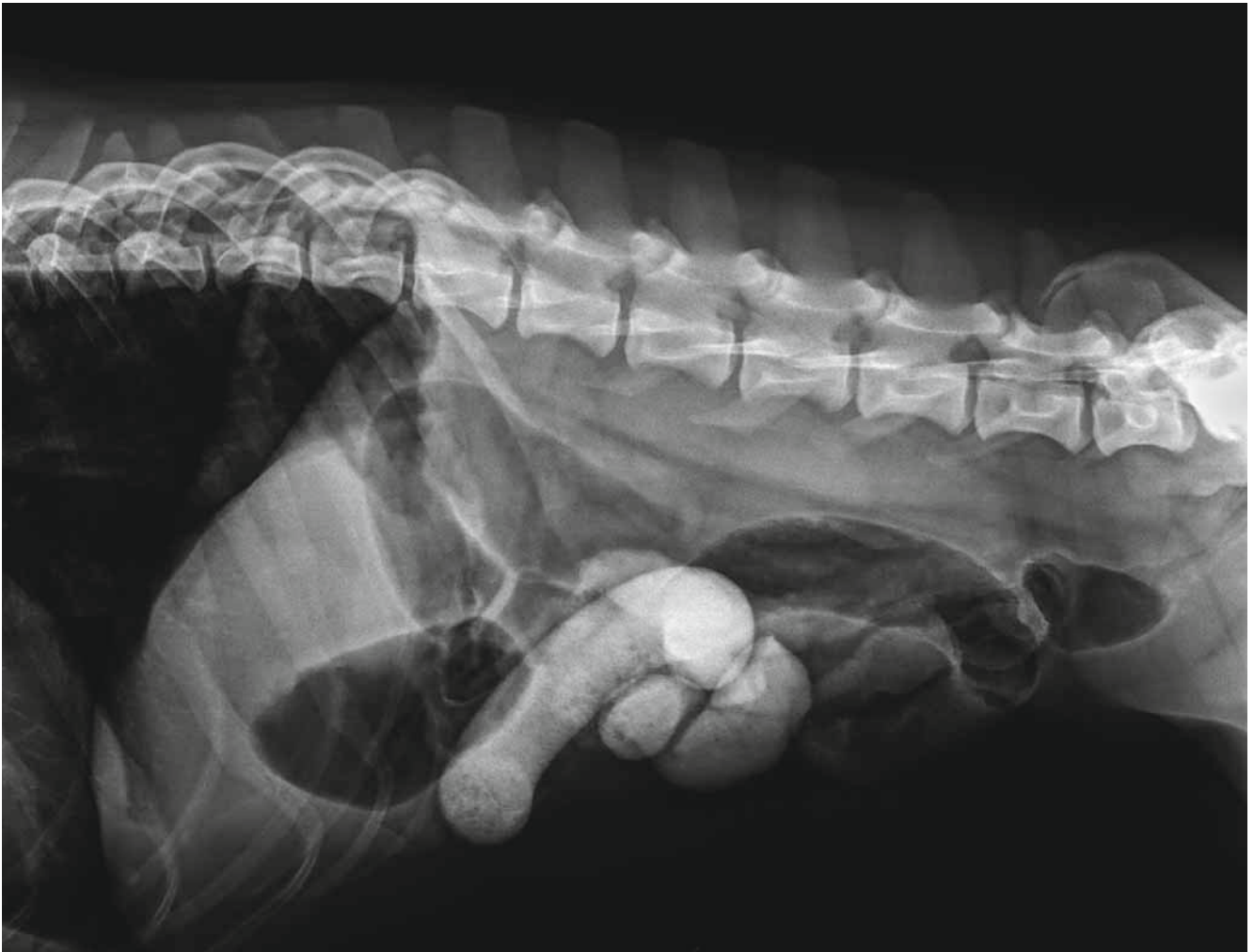


Abb. 2: Im mittleren ventralen Abdomen ist eine deutliche Füllung von Dünndarmschlingen mit röntgendichtem Material (Sand) zu sehen, welche zu einer Dilatation und Aufgasung umliegender Dünndarmschlingen führt.

30 Hunde waren männlich, davon acht kastriert, 23 waren weiblich, davon 13 kastriert. Während der Anamneseerhebung berichteten alle Besitzer, dass sie sich kurze Zeit vor Vorstellung am Strand oder in Strandnähe aufgehalten hatten, allerdings wurde nur bei zehn Hunden die Sandaufnahme tatsächlich beobachtet. Bei zwei Hunden ist die Diagnose von Sand im Magen-Darm-Trakt als Zufallsbefund gestellt worden. Grund für die Vorstellungen waren dabei eine Bissverletzung mit einer Fraktur des Os pubis und eine routinemäßige allgemeine Untersuchung. Alle anderen Hunde wurden aufgrund gastrointestinaler Symptome vorgestellt. Erbrechen zeigten 44 Hunde, abdominalen Druckschmerz 30, Durchfall 18, Inappetenz und reduziertes Allgemeinbefinden jeweils neun Hunde, während acht Anzeichen einer Koprostase zeigten und seit mindestens zwei Tagen keinen Kot abgesetzt hatten. Bei acht Hunden befanden sich Sandbeimengungen im Kot oder in Erbrochenem. Zwei Hunde hatten keine klinischen Symptome (Schweregrad 1). In die Schweregrade 2, 3 und 4 ließen sich jeweils 36, 14 und zwei Hunde einteilen.

Unterschiedliche Mengen mineraldichten Materials wurden im Bereich des Magens bei 32 Hunden, im Dünndarm bei 31 Hunden und/oder im Dickdarm bei 21 Hunden gesehen. 22 zeigten gering- bis mittelgradig gasgefüllte Darmschlingen als Folge der Obstipation (► Abb. 2). ► Abbildung 3 stellt beispielhaft eine hochgradige Füllung von Dün- und Dickdarm mit röntgendichtem Material (Sand) dar. Der Magen ist dabei als prästenotischer Anteil mittelgradig dilatiert und gasgefüllt. Bei 22 Hunden wurde eine Blutuntersuchung durchgeführt. Ausschlaggebend waren ein reduziertes Allgemeinbefinden, schwere gastrointestinale Symptome oder hochgradige Ansammlungen von Sand im Magen-Darm-Trakt. Alle Hunde, bei denen eine Blutuntersuchung durchgeführt wurde, befanden sich in stationärer Behandlung. Sechs Hunde hatten eine geringgradige Hämokonzentration (Hämatokrit Median [Me] 50,2 %, Minimum [min] 38,8 %, Maximum [max] 68,0 %), 17 eine Hypokaliämie (Me 3,7 mmol/l, min 2,7 mmol/l, max 4,9 mmol/l), fünf eine Hypochloridämie (Me 110 mmol/l, min 99,0 mmol/l, max 120,0 mmol/l), vier eine



Hyperphosphatämie (Me 4,2 mg/dl, min 2,7 mg/dl, max 12,8 mg/dl) und drei eine Hyperkalzämie (Me 10,4 mg/dl; min 9,0 mg/dl, max 12,8 mg/dl). Die Elektrolytveränderungen waren geringgradig bis auf einen Hund mit einer klinisch relevanten Hypokaliämie von 2,7 mmol/l. Ein Hund zeigte eine geringgradige Azotämie.

Aus Mecklenburg-Vorpommern stammten 13 Hunde, die übrigen 41 verteilten sich über die restlichen Bundesländer Deutschlands (► Abb. 4). 41 Hunde wurden zur stationären Behandlung aufgenommen. Jeder erhielt eine Dauertropfinfusion einer Voll-elektrolytlösung (Elektrolyt-Infusionslösung 153®; Serumwerk Bernburg AG, D), angepasst an den jeweiligen Hydratationsstatus. Zur Analgesie wurde bei 52 Hunden Metamizol (im Durchschnitt 35 mg/kg KG i. v. 3 x tgl., Metapyrin®; Serumwerk Bernburg AG, D) verabreicht. Neun Hunde erhielten zusätzlich Levomethadon (0,05 mg/kg KG i. v. 3 x tgl., L-Polamivet®; Intervet Deutschland GmbH, D), 42 Maropitant (1 mg/kg KG i. v. oder s. c. 1 x tgl., Cerenia®; Zoetis Belgium SA, BEL) oder Metoclopramid (0,3 mg/kg KG i. v. oder s. c. 3 x tgl., Emeprid®; Ceva Tiergesundheit GmbH, D) als Antiemetikum. Weitere Medikamente, die verabreicht wurden, waren: Pantoprazol (1 mg/kg KG i. v. 1 x tgl., Pantozol®; Takeda GmbH, D) oder Omeprazol (1 mg/kg KG p. o. 1 x tgl., Omep Mut®; Hexal AG, D) bei 29 Hunden, Lactulose (0,5 ml/kg KG p. o. 3 x tgl., Lactulose – 1A Pharma®; 1 A Pharma GmbH, D) oder Paraffinöl (0,5 ml/kg p. o. 3 x tgl., Paraffinum perliquidum®; Albrecht GmbH, D) bei 20 Hunden und ein oder mehrere Klistiere bei 22 Hunden. Elf Hunde wurden antibiotisch versorgt. Neben Amoxicillin (20 mg/kg KG i. v., Amoxisel®; Selectavet Dr. Otto Fischer GmbH, D) erhielt ein Hund Metronidazol (10 mg/kg KG i. v. 2 x tgl., Metronidazol Fresenius Infusionslösung®; Fresenius Kabi Deutschland GmbH, D). 34 Hunde wurden nach 24 Stunden wieder entlassen. Die Kontrollröntgenaufnahmen zeigten dabei keinen (n = 7) beziehungsweise nur noch wenig Sand im Enddarm (n = 23). Vier Hunde wurden zwei Tage stationär betreut, wobei alle zur Entlassung ebenfalls nur noch wenig Sand im Enddarm zeigten. Aufgrund einer großen Menge Sand im Magen wurde bei einem Hund des Schweregrades 2 eine Magenspülung in Narkose durchgeführt. Ein Hund, welcher nach seinen klinischen Symptomen in Schweregrad 3 eingeteilt wurde, verblieb aufgrund einer zusätzlich bestehenden Pankreatitis länger als zwei Tage in stationärer Behandlung. In einem Fall (Schweregrad 4) kam es einen Tag nach der Diagnosestellung zu einem Dickdarmvolvulus, welcher sich im Kontrollröntgenbild zeigte (► Abb. 5). Es wurde eine Laparotomie durchgeführt, bei der sich die Darmwand großflächig nekrotisch darstellte, sodass der Hund intraoperativ euthanasiert wurde. Bei einem weiteren Hund erfolgte aufgrund hochgradiger Ileusanzeichen eine chirurgische Intervention, bei der die Sandmassen aus dem Magen-Darm-Trakt ausmassiert wurden. Während der Aufwachphase erlitt der Hund einen Herzstillstand. Die durchgeführte Reanimation blieb erfolglos. Auch dieser Hund wurde im Vorfeld dem Schweregrad 4 zugeordnet. Zwei Hunde erhielten keine Therapie. Nur einer der aus der Behandlung entlassenen Hunde wurde zwei Tage später noch einmal aufgrund erneuten Erbrechens sowie blutigen Durchfalls vorstellig. Dabei haben die Besitzer eine zwischenzeitliche Aufnahme fremder Substanzen ausgeschlossen. Der Hund wurde weitere zwei Tage stationär behandelt und anschließend bei gutem Allgemeinbefinden entlassen.

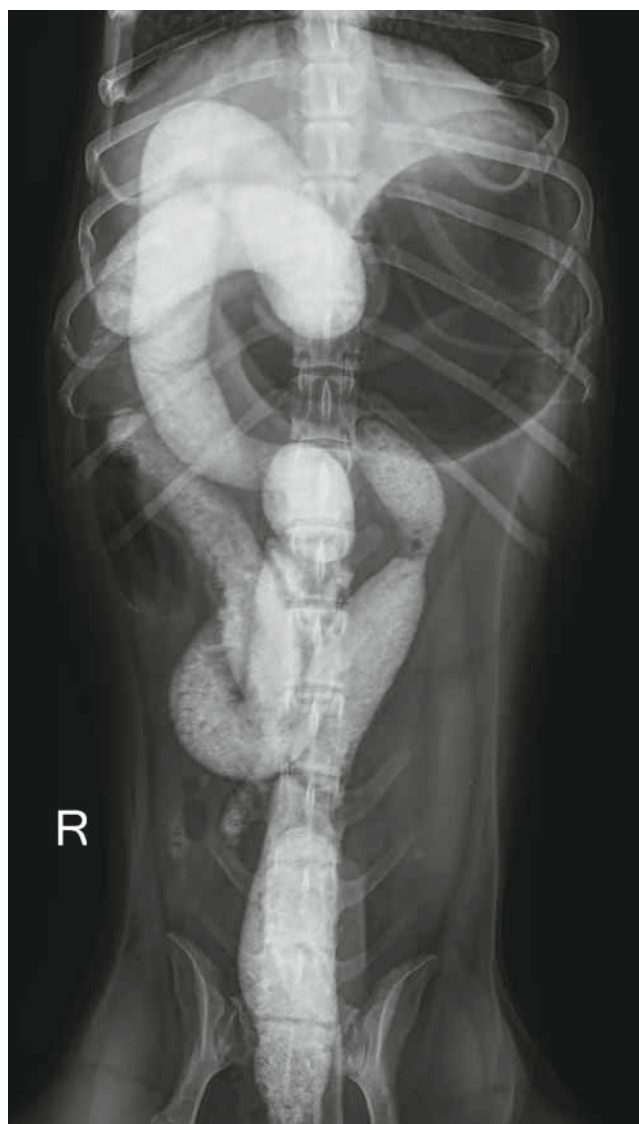


Abb. 3: Zu sehen ist eine hochgradige Füllung von Dün- und Dickdarm mit röntgendichtem Material. Der Magen stellt sich mittelgradig gasgefüllt dar.

Diskussion

Nach Auswertung der Ergebnisse dieser Studie war die Sandobstipation von Hunden nicht geschlechts- oder altersabhängig. Allerdings gehörten 16 Hunde einer Terrierrasse an. Ob dabei rassebedingtes Verhalten oder zum Beispiel die vermehrte Haltung von Terriern ursächlich beteiligt sind, konnte abschließend nicht geklärt werden. Zudem fiel auf, dass es sich bei einem Großteil der Hunde (n = 35) um Vertreter kleiner Rassen mit einem Körpergewicht unter 10 kg handelte. Es ließ sich vermuten, dass in Relation zum Körpergewicht eine größere Menge Sand im Vergleich zu großen Hunderassen aufgenommen wurde. Außerdem waren in der betrachteten Region vorrangig nicht einheimische Hunde betroffen (n = 41). Im Gegensatz zur Allotriophagie, in deren Zusammenhang eine Sandaufnahme

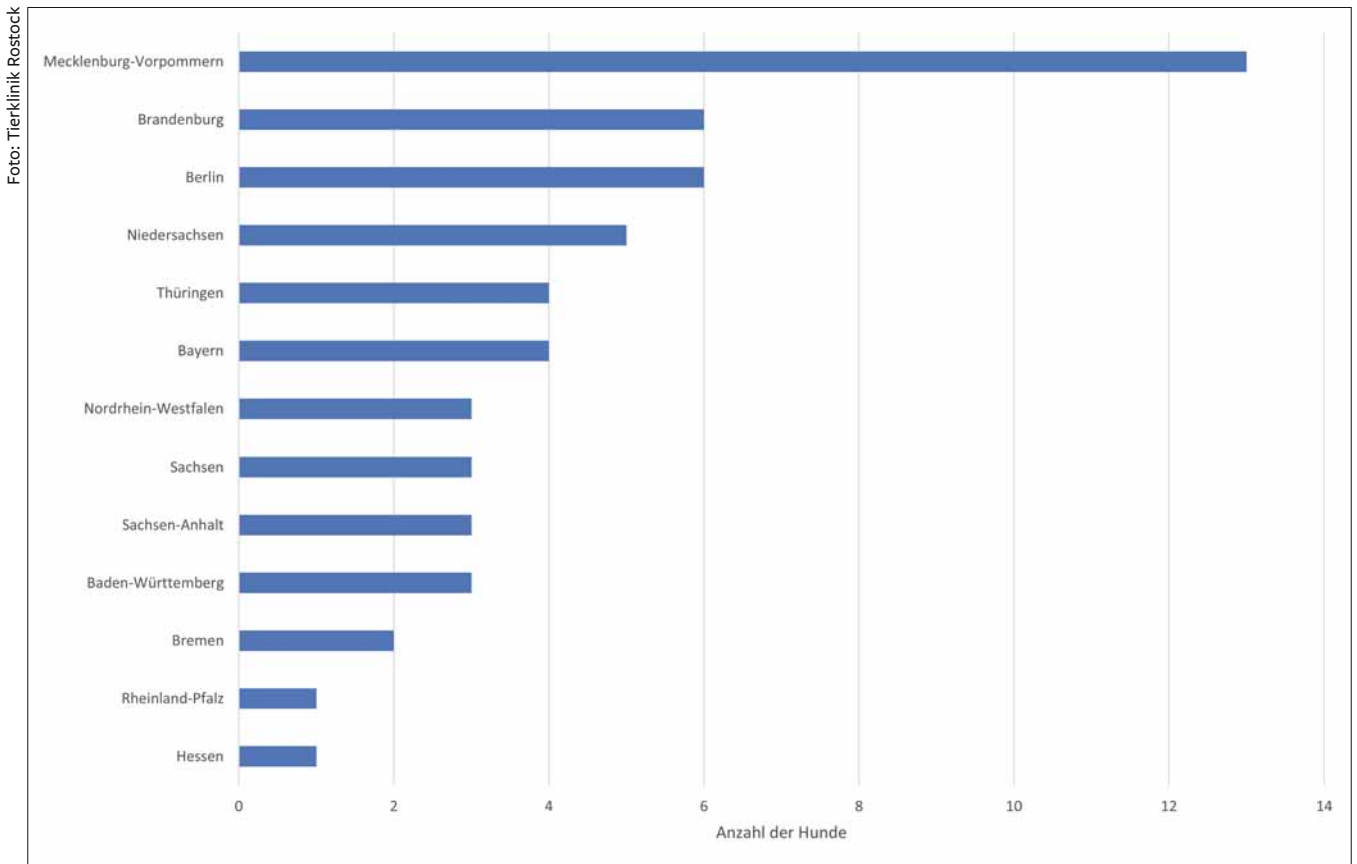


Abb. 4: 13 Hunde (24%) stammen aus Mecklenburg-Vorpommern, während knapp 76% der Hunde nicht einheimisch sind. Zwölf Hunde stammten aus den nahe gelegenen Bundesländern Berlin und Brandenburg.

bei Kaninchen und Fohlen als Normalverhalten beschrieben wird, erfolgt die Aufnahme von Sand durch Hunde eher zufällig beim Spielen am Strand (Radostits et al. 1994). Es kann davon ausgegangen werden, dass häufiger Hunde betroffen waren, die lange am Strand verweilten, dort mit dem Ball spielten und vermutlich auch gefüttert wurden. Demzufolge waren diese Hunde gefährdet, mehr Sand aufzunehmen als einheimische Hunde. Moles et al. (2010) beschrieben ebenfalls, dass gastrointestinale Erkrankungen durch Sandaufnahme ein regionales geografisches Problem darstellen. Die Hunde neigen sowohl durch die Aufnahme von hohen Mengen an Natriumchlorid über das Meerwasser sowie der Sandaufnahme zur Dehydratation. Es kommt infolgedessen zur Hämokonzentration. Aufgrund der Sandansammlung im Magen-Darm-Trakt und der daraus resultierenden mechanischen Obstruktion sowie einer Dilatation prästenotischer Darmschlingen entstehen typische gastrointestinale Symptome eines Ileus (Moles et al. 2010). Die Tiere zeigten ein unterschiedlich stark verändertes Verhalten, von geringgradig eingeschränktem Allgemeinbefinden bis hin zur Apathie. Zudem können sie Vomitus, Inappetenz und ein umfangsvermehrtes, dolentes Abdomen zeigen. Diese Symptomatik beobachteten die Autoren ebenfalls. Während die meisten Hunde bei Moles et al. (2010) Anzeichen einer Koprostase zeigten, kam es bei wenigen Hunden

zur wässrigen Diarrhö. In der vorliegenden Studie entwickelten nur acht Hunde eine Koprostase, während 18 Hunde wässrige Diarrhö aufwiesen. Eine Erklärung für das überwiegende Auftreten wässriger Diarrhö kann die zusätzliche Aufnahme salzhaltigen Meerwassers sein. Die aufgetretenen Laborwertveränderungen waren bis auf zwei Ausnahmen nicht klinisch relevant. Sie sind mit großer Wahrscheinlichkeit auf die Hämokonzentration und auf Verluste über Erbrechen und Diarrhö zurückzuführen. Bei einem der Hunde mit Hyperphosphatämie handelte es sich um ein Jungtier und damit um einen physiologischen Wert. Die geringgradigen Hyperkalzämien traten ausschließlich bei Hunden mit gleichzeitig erhöhtem Albumingehalt auf. Die Schweregrade einer Sandansammlung im Magen-Darm-Trakt reichten von einer Sandaufnahme als Zufallsbefund, welche zu keinen klinischen Symptomen führte (Grad 1), bis hin zur akut lebensbedrohlichen Ileussympomatik (Grad 4). Im Fall von Grad 1 und Grad 2 bedarf es aus Sicht der Autoren keiner oder lediglich einer ambulanten symptomatischen Therapie mit Analgetika, Antiemetika, Magen-Darm-Diät und gegebenenfalls Klistieren. Der Einsatz von oral verabreichten Laxanzien ist nicht zu empfehlen, da bei der Eingabe ein relativ großes Risiko der Aspiration und anschließend entstehender Aspirationspneumonie (Kohn und Schwarz 2017) besteht. Der prophylaktische Einsatz

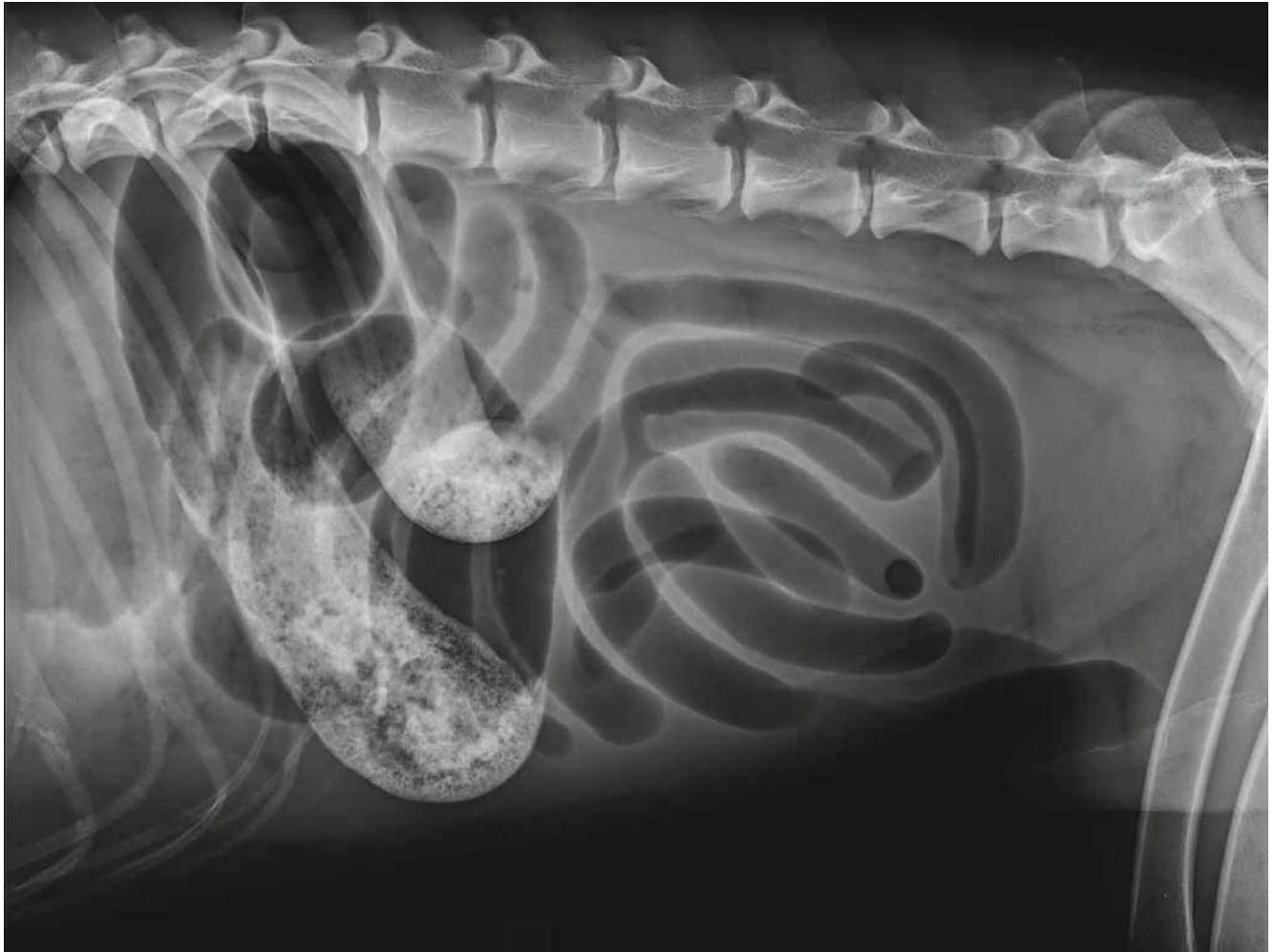


Foto: Tierklinik Rostock

Abb. 5: In einem der 54 vorgestellten Fälle kam es 24 Stunden nach Einleitung der konservativen Therapie zu einem Dickdarmvolvulus. Intra operationem zeigten sich die betroffenen Darmteile bereits nekrotisch, sodass der Hund euthanasiert wurde.

von Antibiotika wird von den Autoren als kritisch angesehen. Diese sollten nur bei strenger Indikation, wie im Falle einer Sepsis oder eines chirurgischen Eingriffs mit Eröffnung des Darms, eingesetzt werden. Bei Störungen des Wasser- und Elektrolythaushaltes ist zusätzlich eine stationäre Infusionstherapie ratsam. Diese sollte über mindestens 24–48 Stunden bis zum Ausgleich der Dehydratation und der Elektrolytabweichungen fortgeführt werden. Zudem sollte eine regelmäßige Kontrolle des Kotabsatzes erfolgen. Der Abgang des sandhaltigen Materials aus dem Darm wurde über Röntgenaufnahmen dokumentiert. Beim Pferd besteht die Indikation eines chirurgischen Eingriffs dann, wenn die Darmmotilität vermindert oder fehlend ist, wenn diese innerhalb von 48 Stunden nicht auf die initiale konservative Therapie ansprechen, bei unkontrollierbaren Schmerzen, Aufgasung des Darms, Anstieg der Entzündungszellen in der Peritonealflüssigkeit oder bei plötzlicher Verschlechterung der klinischen Symptome (Wilson und Le Jeune 2008). Beim Hund wurden bisher keine eindeutigen Indikationen für einen chirurgi-

schen Eingriff bei einer Sandkolik beschrieben. Moles et al. (2010) haben bei vier von acht beschriebenen Hunden mit Sandobstipation einen chirurgischen Eingriff vorgenommen. Dabei wurde die Entscheidung zur Operation „basierend auf einer vermuteten Obstipation des Darmes“ getroffen. Genauere Angaben zur Indikation einer chirurgischen Intervention wurden nicht gegeben. Basierend auf den vorliegenden Ergebnissen kommen die Autoren zu dem Schluss, dass eine chirurgische Therapie nicht das Mittel der Wahl ist, da die Hunde mit einer konservativen Therapie gut gemanagt werden können und ein chirurgischer Eingriff mit erheblichen Komplikationen behaftet sein kann. Ausgenommen davon sind Hunde, die röntgenologisch hochgradige Ileusanzeichen zeigen und davon ausgegangen werden muss, dass das sandhaltige Material nicht auf natürlichem Wege beseitigt werden kann, oder bei Anzeichen einer Torsion von Darmabschnitten (Hunde des Schweregrades 4). Nach Moles et al. (2010) ist die Prognose bezüglich der Genesung sowohl bei konservativer Therapie als auch bei chirurgischer Therapie gut.



Allerdings wurde mit acht Hunden eine relativ geringe Fallzahl betrachtet, bei der die Hälfte der Hunde chirurgisch behandelt wurde und diese Therapie nur in drei von vier Fällen erfolgreich war. In der vorliegenden Studie erfolgte bei zwei Hunden ein chirurgischer Eingriff, bei der ein Hund während der Aufwachphase verstarb und der andere aufgrund großflächiger Nekrosen der Darmwand nach einer Torsio coli euthanasiert werden musste. Die Prognose für Hunde, welche sehr hohe Mengen Sand aufgenommen hatten, sowie in Fällen, in denen klinisch relevante Störungen des Wasser- und Elektrolythaushaltes vorlagen (Grade 3 und 4), war somit deutlich schlechter. Begleiterkrankungen, wie Herzerkrankungen, eine chronische Nierenerkrankung oder Pankreatitis, müssen in Bezug auf verabreichte Infusionsmengen und den Einsatz von Medikamenten beachtet werden. In einem der 54 Fälle war es aufgrund einer gleichzeitig vorliegenden Pankreatitis notwendig, die stationäre Versorgung weitere zwei Tage nach Absetzen des Sandes fortzuführen. Ein weiterer Hund wurde zwei Tage nach Entlassung mit erneuter gastrointestinaler Symptomatik vorgestellt und weitere zwei Tage stationär betreut. Letztlich zeigten sich 50 Hunde, bei denen eine Behandlung notwendig war, genesen. Nach Kenntnis der Autoren ist die vorliegende Studie die erste, die das regionale Phänomen der Sandobstipation in dieser hohen Fallzahl beschreibt. Die Ergebnisse zeigen, dass die Sandobstipation nach konservativer Therapie eine gute bis sehr gute Prognose hat und eine chirurgische Therapie nicht notwendig und damit nicht zu empfehlen ist.

Conflict of interest

Hiermit erklären die Autoren, dass sie keine geschützten, finanziellen, beruflichen oder anderen persönlichen Interessen an einem Produkt oder einer Firma haben, welche die in dieser Veröffentlichung dargestellten Inhalte oder Meinungen beeinflussen könnten.

Ethische Anerkennung

Die Autoren versichern, während der Entstehung der vorliegenden Arbeit die allgemeinen Regeln Guter Wissenschaftlicher Praxis befolgt zu haben.

Funding

Diese Arbeit wurde nicht finanziell unterstützt.

Autorenbeitrag

Konzeption oder Design der Arbeit: NB, BM, EB.

Datenerhebung: NB, BM.

Datenanalyse und Interpretation: NB, BM.

Manuskriptentwurf: NB, BM.

Kritische Revision des Artikels: EB.

Endgültige Zustimmung der für die Veröffentlichung vorgesehenen

Version: EB. ■

Literatur

Kohn B, Schwarz G (Hrsg.) (2017): Akute Konstipation, chronische Konstipation (Obstipation). In: Praktikum der Hundeklinik. 12. Aufl. Enke, Stuttgart, 788–790.

Maxwell JA (2003): The surgical management of sand impaction in a Miniature Horse. Aust Vet J 81(9): 547–548.

Moles AD, McGhite A, Schaaf OR, Read R (2010): Sand impaction of the small intestine in eight dogs. J Small Anim Pract 51(1): 29–33.

Muhammad ST, Audu SW, Jahun BM, Lawal M, Adawa DAY (2014): Diagnosis and management of sand impaction of the large intestine in an Alsatian Puppy. Sok Vet Sci 12(2): 57–60.

Papazoglou LG, Patsikas MN, Papadopoulou P, Savas I, Petanides T, Rallis T (2004): Intestinal obstruction due to sand in a dog. Vet Rec 155(25): 809.

Radostits OM, Blood DC, Gay CC (eds.) (1994): A Textbook of the Diseases of Cattle, Sheep, Pigs, Goats and Horses. 8th ed. WB Saunders, Philadelphia, 87–88.

Sherding RG, Johnson SE (1994): Diseases of the intestines. In: Birchard SJ, Sherding RG (eds.), Saunders Manual of Small Animal Practice. Vol. VII. WB Saunders, Philadelphia, 713–714.

Wilson WD, Le Jeune SS (2008): Sand impaction and enteropathy. In: Lavoie JP, Hinchcliff K (eds.), Blackwell's Five-minute Veterinary Consult: Equine. 2nd ed. Wiley-Blackwell, Ames, IA, USA, 682–683.

Korrespondenzadressen

Nadine Bresemann

Tierklinik Rostock GmbH

Thierfelder Str. 19

18059 Rostock

bresemann@tierklinik-rostock.de

Bianca Mortensen

Tierärztliche Klinik für Kleintiere

Neumühler Str. 10

19057 Schwerin

biancamortensen@gmx.de