Open Access
DOI 10.2376/0032-681X-1934
Klinik für Pferde, Stiftung Tierärztliche Hochschule Hannover[1], Pferdeklinik Aschheim[2]
Peer-reviewed | Eingegangen: 06.10.2019 | Angenommen: 28.10.2019

Diagnose, klinische Bedeutung und Therapie von Polyodontien bei Pferden und Maultieren*

Claus P. Bartmann[1,2], Astrid Bienert-Zeit[1]
Korrespondenzadresse: cpbartmann@gmx.de

*gewidmet Herrn Dr. Dr. Peter Fahrenkrug†

Neben den Pseudopolyodontien kommen bei Equiden echte Polyodontien in typischer und atypischer Form vor. Je nach Ausmaß können die überzähligen Zähne Okklusionsanomalien oder Weichteilverletzungen an Maulschleimhaut, Wange, Zunge oder den Lippen hervorrufen.

Auftreten und Formen der Polyodontie

Klinische Probleme im Zusammenhang mit der Zahn- und Kieferentwicklung des Pferdes und auch seiner Hybriden lassen sich grundsätzlich in Anlage- und Entwicklungsstörungen, daraus resultierende oder erworbene Fehlstellungen der Kiefer und der Zähne sowie Störungen des Zahnwechsels differenzieren.

Unter den Gebisserkrankungen des Pferdes spielen sie eine relevante Rolle, was sich auch im überdurchschnittlichen Anteil junger Pferde im Alter zwischen einem und fünf Jahren mit Zahnerkrankungen im Vergleich zur Altersverteilung des Gesamtpferdepatientengutes widerspiegelt (Bartmann 2005).

Numerische Abweichungen innerhalb des Pferdegebisses sind dabei ein im Gebiet der Zahnheilkunde des Pferdes seit Langem bekanntes und beachtetes Phänomen (Becker 1962, Colyer 1906). Unter den Entwicklungsanomalien ist das Fehlen aller, Anodontie,

Fotos: Claus Bartmann

Abb. 1: Polyodontie im Bereich der Inzisiven bei einem Ponyhengst mit Rotation, Kippung und Fehlbildung einzelner Schneidezähne

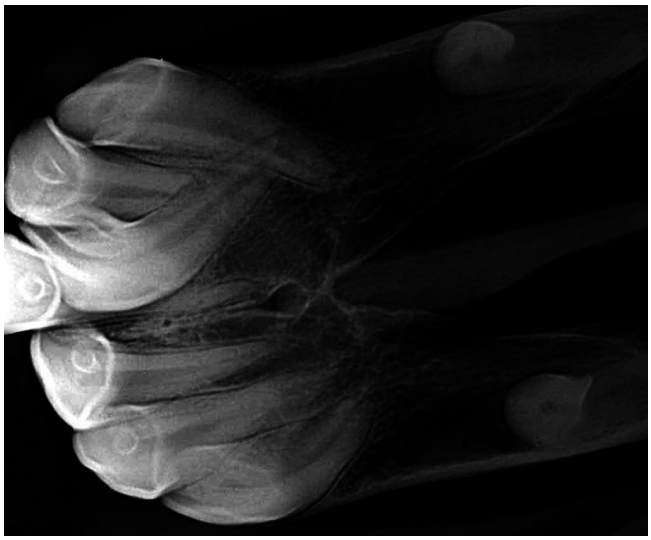

Abb. 2: Röntgenologische Darstellung der Inzisiven des Oberkiefers aus ▶ Abbildung 1.

oder mehrerer Zähne, Oligodontie, beim Pferd selten dokumentiert. Eine Überzahl von Zähnen wird als Polyodontie bezeichnet und wird dagegen in bis zu 4,8 % untersuchter Pferde beschrieben (Dixon et al. 1999, Schacht 2003, Wissdorf et al. 2010).

Überzählige Zähne sind „Exzessmissbildungen" und echte angeborene Fehlbildungen, welche in der frühen Embryonalentwicklung durch Absprengung, vermehrte Anlage oder Teilung von Zahnkeimen entstehen. Die überzähligen Zähne können dabei sowohl in regulärer Morphologie als auch in irregulärer Zahnform als Doppelgebilde , Verwachsungen oder Verschmelzungen auftreten (▶ Abb. 1–4).

Diese echten Polyodontien müssen von der Pseudopolyodontie differenziert werden. Als Pseudopolyodontie wird die Persistenz von Milchzähnen oder Milchzahnresten bezeichnet, die irrtümlich als überzählige Zähne angesehen werden und somit vorerst lediglich eine Beeinträchtigung des Zahnwechsels darstellen.

Bei der typischen Polyodontie finden sich überzählige Zähne im Verlauf der Backenzahnreihe oder des Schneidezahnbogens, sehr selten auch als Duplikatur des Caninus (▶ Abb. 3). Diese Zähne können aber auch im Sinne einer Rotation oder Inklination gekippt oder um die eigene Achse rotiert sein. In kaudaler Verlängerung der Zahnreihe angeschlossene überzählige Backenzähne werden als Distomolaren bezeichnet (Dixon et al. 1999, Quinn et al. 2005) (▶ Abb. 4 und 5).

Frühe Pferdevertreter aus dem Eozän besaßen noch die vollständige Bezahnung der modernen Säugetiere mit drei Schneidezähnen, einem Eckzahn, vier Prämolaren und drei Molaren je Kieferast. Im weiteren Verlauf der stammesgeschichtlichen Entwicklung erfuhr diese Zahnformel eine gattungstypische Reduzierung (Froehlich 2002, Wood et al. 2011).

Das Vorhandensein eines oder mehrerer P_1, der sogenannten Wolfszähne (▶ Abb. 6 und 7), wird daher aufgrund einer stammesgeschichtlich begründbaren Herkunft nicht als numerische Abweichung (Polyodontie), sondern als Atavismus beschrieben (Wissdorf et al. 2010). Die meist nur bohnengroßen und einfach gebauten Wolfszähne können allerdings auch wesentlich größer und deutlich molarisiert in Erscheinung treten (▶ Abb. 6).

Bei der atypischen Polyodontie finden sich dagegen Zahnanlagen in heterotoper, d. h. anatomisch abweichender Lage innerhalb oder außerhalb der Maulhöhle und sind somit nicht in die Backenzahnreihe oder den Schneidezahnbogen integriert (▶ Abb. 8). Diese überzähligen Zahnanlagen besitzen zudem überwiegend eine irreguläre Morphologie.

Eine besondere Form der atypischen Polyodontie ist die überwiegend mit dem Symptom einer Ohrgrundfistel einhergehende heterotope Polyodontie (▶ Abb. 9 und 10), welche aus einer Versprengung von Anteilen der Zahnleiste resultiert (Bartmann und Bienert-Zeit 2012).

Klinische Bedeutung

Im Fall der typischen Polyodontie kann die klinische Bedeutung vergleichsweise gering sein und vorerst treten keine auffälligen Symptome in Erscheinung.

Foto: Claus Bartmann

Abb. 3: Doppelbildung des Caninus bei einem Warmblutwallach

Foto: aus Wissdorf et al. 2010.

Abb. 4: „Distomolar" im Unterkiefer bei einem Warmblutpferd mit hochgradiger Hakenbildung am überzähligen Zahn. Daraus resultiert eine Malokklusion und hochgradiger Substanzverlust des gegenüberliegenden Kieferknochens.

Foto: Klinik für Pferde, Stiftung Tierärztliche Hochschule Hannover

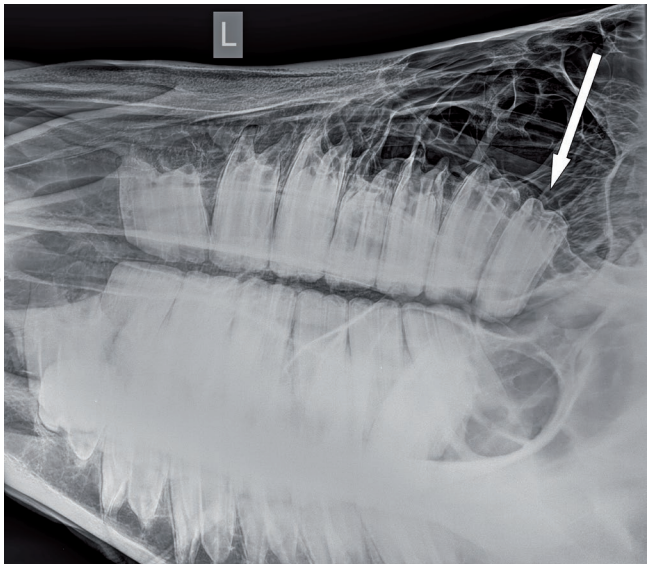

Abb. 5: Röntgenologische Darstellung einer Polyodontie im Bereich der Oberkieferbackenzähne mit einem „Distomolaren" (Pfeil) und Malokklusionsformation bei einer Warmblutstute

Bereits einzelne überzählige Zähne können aber, wie auch bei der Oligodontie, Okklusionsanomalien, fehlerhafte Abnutzungen oder Weichteilverletzungen unterschiedlicher Ausmaße an Maulschleimhaut, Wange, Zunge oder den Lippen hervorrufen.

An Distomolaren ist mittel- bis langfristig durch den fehlenden Antagonisten und mangelnden Zahnabrieb durch Attrition und Abrasion eine erhebliche Hakenbildung auffällig, die am gegenüberliegenden Kiefer tiefe Weichteil- und Knochenläsionen bis hin zu Osteomyelitiden provozieren kann (▶ Abb. 4). Irreguläre Scherkräfte bewirken zudem die Bildung von Interdentalräumen mit Einkeilung von Futterbestandteilen und folgenden Parodontitiden auch im Bereich der Nachbarzähne. Tiefe Zahnfachinfektionen und apikale Infektionen der Distomolaren oder des mesialen Nachbarzahns können dann auch an der Ätiopathogenese unilateraler Sinusitiden beteiligt sein (Dixon et al. 1999).

Atypische Polyodontien der Backenzähne können bei verborgener Lage lange symptomlos bleiben, allerdings in Abhängigkeit von ihrer Lokalisation auch zu Erkrankungen benachbarter Zähne oder anatomischer Strukturen wie der Kieferknochen und -höhlen in Form kompressionsbedingter Zahn- und Zahnfachinfektionen, Ostitiden und sekundärer Sinusitiden führen.

Die beim Pferd nicht seltene heterotope Polyodontie oder aberratische Zahnanlage ist bei Verlagerung von Zahnsubstanz in den Bereich der Schläfe oder des Ohrgrundes überwiegend mit einer Ohrgrundfistel assoziiert (▶ Abb. 9). Bedingt durch das zunehmende Wachstum der versprengten Zahnanlage wird die Symptomatik häufig erst beim Jährling auffällig. Da es sich um mehrere Zahnanlagen handeln und mit dem Wachstum auch die Kompression auf benachbarte Strukturen zunehmen kann (▶ Abb. 10), ist als Komplikation auch eine neurologische Symptomatik oder die Ausprägung des sogenannten „Headshakings" möglich (Bartmann u. Bienert-Zeit 2012).

Diagnose

Echte Polyodontien können als Zufallsbefund oder aber als Resultat einer klinischen und bildgebenden Untersuchung des Gebisses aufgrund klinischer Symptome ermittelt werden. Vor allem Polyodontien im Bereich der Schneidezähne sind klinisch auffällig (▶ Abb. 1), während überzählige Backenzähne mitunter erst durch sekundäre Symptome in Erscheinung treten oder bei einer sorgfältigen Untersuchung der Maulhöhle festgestellt werden.

Bei der Untersuchung des Pferdegebisses ist daher auch besonders auf die numerische Zusammensetzung zu achten. Vergleichsweise häufig werden überzählige Backenzähne im Oberkiefer und dabei in kaudaler Verlängerung der Zahnreihe erkannt (▶ Abb. 4 und 5). Dixon et al. (1999) erkennen eine höhere Prävalenz einzelner Distomolaren im Oberkiefer und bezeichnen die Präsenz mehrerer Distomolaren gleichzeitig im Unter- und Oberkiefer als selten und ungewöhnlich. Im eigenen Patientengut waren Distomolaren dagegen häufiger im Unterkiefer zu finden, darunter auch in mehreren Fällen bilateral (▶ Tab. 1).

Die betroffenen Zähne können aber auch disloziert, erheblich missgebildet oder fehlgestellt, z. B. rotiert oder gekippt sein (▶ Abb. 1 und 2).

Tabelle 1: Verteilung und Charakteristika der Formen der Polyodontie bei 67 Pferden und 2 Maultieren aus dem eigenen Patientengut

Form	Anzahl	Klinische Symptome	Therapie
Pseudopolyodontie	zahlreich	unterschiedlich	immer
typische Polyodontie			
„Wolfszahn“ P_1	zahlreich	unterschiedlich	indikationsabhängig
„Distomolar“ M_4	14	10	immer
I_4	6	nein	nein
atypische Polyodontie			
Inzisivus	7	7	immer
Caninus	2	nein	nein
Prämolar/Molar	19	16	indikationsabhängig
Molar mit Ohrgrundfistel	21	21	immer

In der Differenzialdiagnostik und Ätiopathogenese der Pathologien des Gebisses müssen Polyodontien als Ursachen von Malokklusionen, Diastemata, Erkrankungen des Zahnhalteapparates, sekundären Weichteilverletzungen oder Erkrankungen der Nasennebenhöhlen berücksichtigt werden. Neben der klinischen Untersuchung kann mitunter aufgrund der verborgenen Lage überzähliger, retinierter oder inkludierter Zähne erst die bildgebende Untersuchung vor allem mittels röntgenologischer oder computertomografischer Untersuchung (▶ Abb. 5, 8, 10) ein abschließendes Ergebnis erbringen (Bartmann und Bienert-Zeit 2012, Simhofer et al. 2002). Diese diagnostischen Verfahren besitzen auch zur Indikationsstellung und Planung einer erforderlichen Therapie besondere Bedeutung und haben gerade durch moderne bildgebende Techniken eine richtungsweisende Qualität erfahren.

Therapie der Polyodontie

Über die notwendige Extraktion störender, die Gebissfunktion beeinträchtigender oder zu sekundären Verletzungen führender überzähliger Zähne muss individuell entschieden werden. Dies kann sowohl Schneide- als auch Backenzähne betreffen, wozu verschiedene Techniken eingesetzt werden können. Im Fall einer typischen Polyodontie ist die orale Extraktion überwiegend die Methode der Wahl. Atypische Polyodontien erfordern unter Einbezug der bildgebenden Diagnostik eine erweiterte Operationsplanung und häufig ergänzende kieferchirurgische Verfahren (Bartmann und Bienert-Zeit 2017, Dixon et al. 1999, Quinn et al. 2005, Simhofer et al. 2002, Zwick 2008).

Die frühzeitige Extraktion oder anderweitige chirurgische Entfernung überzähliger Zähne kann eine Situationsverbesserung, mitunter auch annähernd eine Normokklusion der verbleibenden Zähne erbringen.

Erscheint eine chirurgische Entfernung nicht angezeigt, müssen fortschreitende sekundäre Malokklusionen oder Weichteilläsionen durch geeignete Kürzung und Einschleifen überzähliger Zähne oder der Antagonisten vermieden werden. Ist an einem Distomolaren erst ein ausgeprägter Haken entstanden, kann die

Fotos: Claus Bartmann

Abb. 6: Großer, angedeutet schmelzfaltiger, klinisch unauffälliger Wolfszahn (P_1) im Oberkiefer bei einem Haflingerwallach

Abb. 7: Wolfszahn P_1 im Oberkiefer mit deutlichen Abriebspuren und Parodontitis bei einer Maultierstute

Einschleifkorrektur durch die beengten Raumverhältnisse im distalen Bereich der Maulhöhle deutlich erschwert sein. Gleichzeitig besteht beim massiven Beschleifen des überlangen polyodonten Zahns ein erhöhtes Risiko einer iatrogenen Öffnung der Pulpen.

Die Therapie der heterotopen Polyodontie mit Ausbildung einer Ohrgrundfistel erfolgt nach geeigneter bildgebender Diagnostik durch die operative Entfernung der gesamten Zahnbalgzyste (Bartmann und Bienert-Zeit 2012).

Die Bedeutung sogenannter Wolfszähne wird unterschiedlich beurteilt. Diese meist primitiv gebauten und überwiegend rostral vor dem P_2 des Oberkiefers lokalisierten kleine Zähne (▶ Abb. 6 und 7) werden als Auslöser von Rittigkeitsproblemen im Zusammenhang mit dem Einsatz des Trensengebisses diskutiert (Stelzer 2004). Das Vorhandensein eines Wolfszahns geht allerdings keinesfalls immer mit Rittigkeitsproblemen einher (Götz 1999).

Wie für jeden chirurgischen Eingriff muss auch für die Extraktion des Wolfszahns schon aus tierschutzrechtlichen Gründen eine nachvollziehbare tierärztliche Indikation gestellt werden. Diese ist zumindest bei klinischen Auffälligkeiten im Bereich des Wolfszahns wie Parodontitis, Fraktur, Abrieb durch das Trensengebiss oder Dislokation gegeben (▶ Abb. 7).

Foto: Klinik für Pferde, Stiftung Tierärztliche Hochschule Hannover

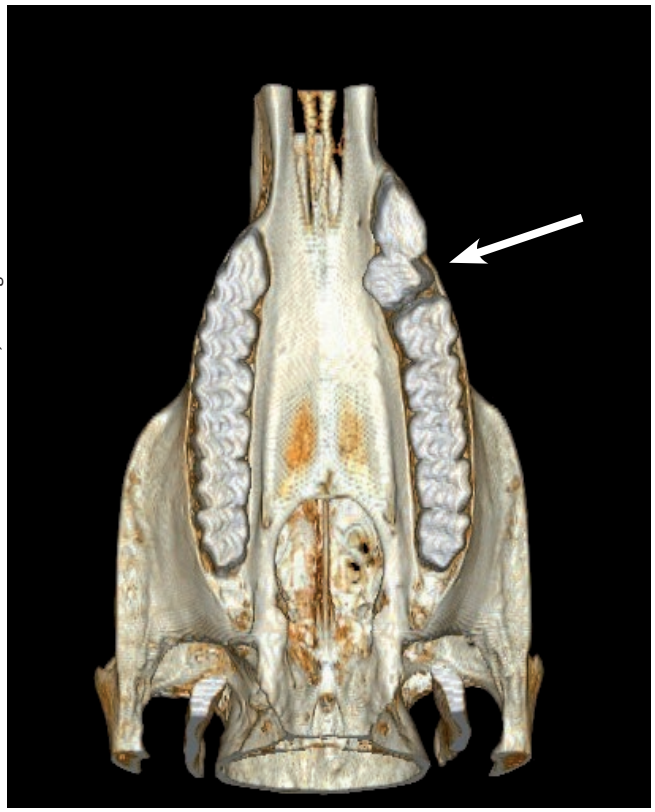

Abb. 8: Aufsicht auf eine computertomografische 3-D-Rekonstruktion des Oberkiefers von okklusal; polyodonter, rotierter Zahn (Pfeil) hinter dem 206 bei einer 15-jährigen Stute

Foto: Claus Bartmann

Abb. 9: Ohrgrundfistel bei einer Warmblutstute mit heterotoper Polyodontie

Foto: Klinik für Pferde, Stiftung Tierärztliche Hochschule Hannover

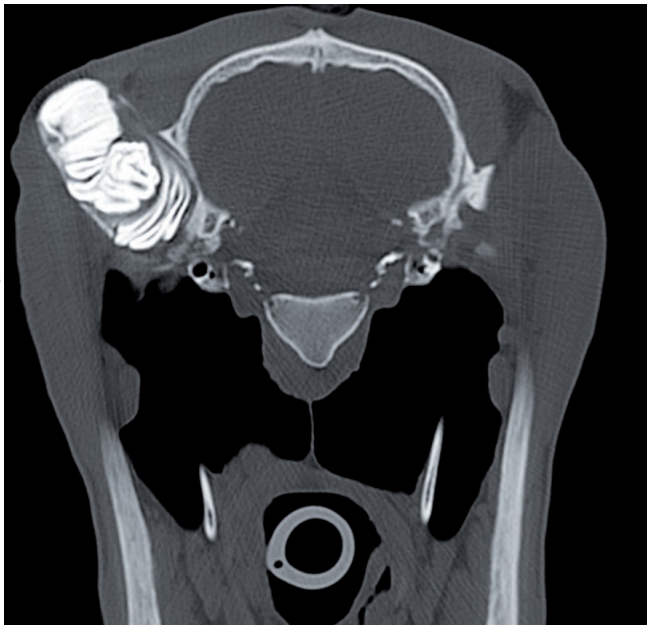

Abb. 10: Computertomografischer Sagittalschnitt des Schädels bei multipler heterotoper Polyodontie

Fazit für die Praxis

Bei der Untersuchung des Pferdegebisses ist unter anderem auch die numerische Beschaffenheit zu beachten. In der Differenzialdiagnostik und Ätiopathogenese der Pathologien des Gebisses müssen Polyodontien als Ursachen von Malokklusionen, Diastemata, Erkrankungen des Zahnhalteapparates, sekundären Weichteilverletzungen oder Erkrankungen der Nasennebenhöhlen berücksichtigt werden. Neben der klinischen Untersuchung kann mitunter erst die bildgebende Untersuchung vor allem mittels röntgenologischer oder computertomografischer Untersuchung (▶ Abb. 8 und 10) ein abschließendes Ergebnis erbringen. Aufgrund der mitunter verborgenen Lage und irregulären Morphologie überzähliger Zähne gilt dies besonders für alle Formen der atypischen Polyodontie und deren Behandlung.

Conflict of interest

Die Autoren erklären, dass keine geschützten, finanziellen, beruflichen oder anderweitigen Interessen an einem Produkt oder einer Firma bestehen, welche die in dieser Veröffentlichung genannten Inhalte oder Meinungen beeinflussen können.

Autorenbeitrag

Konzeption der Arbeit und Manuskriptentwurf: CPB.
Datenerhebung, -analyse und -interpretation: CPB, ABZ.
Kritische Revision des Artikels und endgültige Zustimmung der für die Veröffentlichung vorgesehenen Version: CPB, ABZ. ■

Literatur

Bartmann CP (2005): Klinische Probleme im Zusammenhang mit der Zahn- und Kieferentwicklung beim Pferd. In: Bundesverband Praktischer Tierärzte e. V. (Hrsg.): Kongressbericht BPT-Kongress 22.–25.09. 2005, Bremen, 2–6.

Bartmann CP, Bienert-Zeit A (2012): Ursachen und chirurgische Therapie der heterotopen Polyodontie und der Ohrgrundfistel beim Pferd. Pferdeheilkd 28: 132–140.

Bartmann CP, Bienert-Zeit A (2017): Maulhöhle, Zähne, Zunge und Kiefer. In: Brehms W, Gehlen H, Ohnesorge B, Wehrend A (Hrsg.), Handbuch Pferdepraxis. 4. Aufl. Enke, Stuttgart, 421–466.

Becker E (1962): Zähne, normalanatomische, physiologische und entwicklungsgeschichtliche Vorbemerkungen. In: Dobberstein J, Pallaske G, Stünzi H (Hrsg.), Handbuch der speziellen pathologischen Anatomie der Haustiere. 3. Aufl. Parey, Berlin, 144–147.

Colyer F (1906): Variations and diseases of the teeth of horses. Transactions of the Odontological Society of Great Britain. New Series 39: 154–163.

Dixon PM, Tremaine WH, Pickles K, Kuhns L, Hawe C, McCann J, McGorum BC, Railton DI, Brammer S (1999): Equine dental disease Part 2: a long-term study of 400 cases: disorders of development and eruption and variations in position of the cheek teeth. Equine Vet J 31: 519–528.

Froehlich DJ (2002): Quo vadis Eohippus? The systematics and taxonomy of the early Eocene equids (Perissodactyla). Zoologic J Linnean Soc 134: 141–256.

Götz HJ (1999): Die Persistenz des P1 (Wolfszahn): Extraktion unter Praxisbedingungen. In: Bundesverband Praktischer Tierärzte e. V. (Hrsg.), Vortragszusammenfassungen BPT-Kongress, 18.–21.11.1999, Nürnberg, 172–173.

Quinn GC, Tremaine WH, Lane JG (2005): Supernumerary cheek teeth (n=24): clinical features, diagnosis, treatment and outcome in 15 horses. Equine Vet J 37: 505–509.

Schacht D (2003): Reihenuntersuchungen an den Backenzähnen des Pferdes mit Hilfe der Intraoralkamera. Berlin, Freie Universität, FB Veterinärmedizin, Diss.

Simhofer H, Zetner K, Malleczek D (2002): Bilaterale Polyodontie der zweiten Oberkieferprämolaren bei einer Traberstute: computertomographisch unterstützte Diagnostik und Therapie. Vet Med Austria 89: 17–20.

Stelzer P (2004): Die Extraktion des Wolfszahns beim Pferd. Prakt Tierarzt 85: 188–189.

Wissdorf H, Bartmann CP, Staszyk C, Otto B, Gerhards H (2010): Zähne und ihr Halteapparat. In: Wissdorf H, Gerhards H, Huskamp B, Deegen E (Hrsg.), Praxisorientierte Anatomie und Propädeutik des Pferdes. 3. Aufl. Schaper, Hannover, 156–189.

Wood AR, Bebej RM, Manz CL, Begunn DL, Gingerich PD (2011): Postcranial functional morphology of Hyracotherium (Equidae, Perissodactyla) and locomotion in the earliest horses. J Mammal Evol 18: 1–32.

Zwick T (2008): Multiple Polyodontie. Eine Kombination verschiedener Extraktionstechniken bei einer fünfjährigen Warmblutstute. Pferdespiegel 11(1): 31–33.

GPM
GESELLSCHAFT FÜR PFERDEMEDIZIN

Die Gesellschaft für Pferdemedizin bietet für interessierte Tierärztinnen und Tierärzte eine didaktisch und fachlich in Form von sechs Modulen aufeinander aufbauende Ausbildung im Bereich der Zahnheilkunde und des erweiterten stomatognathen System des Pferdes an.

Die über einen Zeitraum von drei Jahren stattfindenden Module mit Referenten aus Wissenschaft und Praxis decken in ihrer Gesamtheit alle Inhalte aus den Teilbereichen Zahn, Gebiss und Nasennebenhöhlen des Pferdes ab, die zum Erwerb der Fachtierarztanerkennung bzw. der Zusatzbezeichnung für Zahnheilkunde beim Pferd benötigt werden. Die Module können gesamthaft, aber auch einzeln belegt werden.

Genaue Informationen zu Inhalt und Anmeldung finden sich auf der Homepage der Gesellschaft für Pferdemedizin unter: www.gpm-vet.de/veranstaltungskalender

Claus Peter Bartmann

Studium der Veterinärmedizin an der tierärztlichen Hochschule Hannover. Wissenschaftlicher Assistent und Oberarzt an der Klinik für Pferde der Tierärztlichen Hochschule Hannover. Habilitation und Tätigkeit als Veterinäroffizier. Seit Januar 2018 leitender Oberarzt der Pferdeklinik Aschheim. PD Dr. Bartmann ist Fachtierarzt für Pferde, Pferdechirurgie und Reproduktionsmedizin und besitzt die Zusatzbezeichnung Zahnheilkunde der Bayerischen Landestierärztekammer.

Korrespondenzadresse:
Priv.-Doz. Dr. Claus Peter Bartmann, Fachtierarzt für Pferde, Reproduktionsmedizin, Pferdechirurgie, ZB Zahnheilkunde, Pferdeklinik Aschheim, Gartenstr. 14, 85609 Aschheim, cpbartmann@gmx.de

Foto: Privat