DOI 10.2376/0032-681X-2024
Klinik für Kleintiere, Stiftung Tierärztliche Hochschule Hannover
Peer-reviewed | Eingegangen: 22.10.2019 | Angenommen: 19.05.2020

Perioperative analgetische Versorgung von Nasenbären (*Nasua nasua*) mit Bandscheibenvorfall

Alexandra F. Schütter, Julia Tünsmeyer, Franz J. Söbbeler, Nina Meyerhoff, Sabine B. R. Kästner

Korrespondenzadresse: alexandra.schuetter@tiho-hannover.de

Zusammenfassung Zwei adulte Nasenbären wurden aufgrund von Ataxie und Paraparese in der Klinik für Kleintiere vorgestellt. Durch eine MRT-Untersuchung von Rückenmark und Wirbelsäule wurde in beiden Fällen ein thorakolumbaler Bandscheibenvorfall diagnostiziert. Bei einem der Nasenbären wurde direkt anschließend eine Wirbelsäulenoperation durchgeführt. Das zweite Tier wurde aufgrund von Hypothermie und einem chronischen Krankheitsgeschehen eine Woche nach der MRT-Untersuchung operiert.

Am Tag der Operation erhielten die Tiere per Blasrohr oder mittels Handinjektion eine intramuskuläre sedative Prämedikation einer Arzneimittelkombination, die auf Medetomidin basierte. Nach endotrachealer Intubation wurde die Anästhesie mittels Isofluran in Sauerstoff aufrechterhalten. Die intraoperative Analgesie beinhaltete Levomethadon und Dauertropfinfusionen von Ketamin und Fentanyl. Die postoperative Schmerztherapie bestand aus oral appliziertem Meloxicam und Gabapentin.

Während der Operation kam es bei einem der Tiere zu einer Blutung, die in Hypotension und Tachykardie resultierte und mittels intravenöser Flüssigkeitsapplikation erfolgreich therapiert wurde. Beide Nasenbären durchliefen eine unkomplizierte Aufwach- und Genesungsphase.

Dieser Fallbericht beschreibt die intra- und postoperative Analgesie für zwei Nasenbären mit thorakolumbalem Bandscheibenvorfall. Das hier verwendete Arzneimittelregime kann verwendet werden, um eine adäquate perioperative Analgesie für Nasenbären mit Wirbelsäulenerkrankungen zu erhalten.

Schlüsselwörter *Nasua nasua*, neuropathischer Schmerz, Gabapentin, Ketamin, Meloxicam

Perioperative analgesic management of two coatis (*Nasua nasua*) with intervertebral disc herniation

Summary Two coatis (*Nasua nasua*) were presented for diagnostic workup of gait abnormalities. Both animals were anaesthetised for magnet resonance tomography (MRI) of the spinal cord and vertebral column and were diagnosed with thoracolumbar vertebral disc disease. One coati underwent surgery at the same day, the second due to hypothermia and chronic nature of the disease a week after MRI.

Anaesthetic premedication was mainly based on medetomidine by distant or hand injection. Isoflurane was used for anaesthesia maintenance. The coatis received levomethadone and an infusion containing fentanyl and ketamine for intraoperative analgesia. Postoperative pain medication consisted of meloxicam and gabapentin as only oral medication was possible. Both coatis showed an uneventful recovery and adequate convalescence.

This report describes successful intra- and postoperative analgesic care for two coatis with thoracolumbar vertebral disc disease. The protocol utilised here can be used to provide adequate analgesia to coatis with spinal disease.

Keywords *Nasua nasua*, neuropathic pain, gabapentin, ketamine, meloxicam

Einleitung

Bandscheibenerkrankungen und -vorfälle sind bei Hunden, besonders bei chondrodystrophen Rassen, eine weitverbreitete Erkrankung (Fluehmann et al. 2006). Nasenbären gehören zu den Kleinbären (Procyonidae) und zeigen wenige phänotypische Übereinstimmungen mit chondrodystrophen Hunden; so haben sie ebenfalls einen sehr langen Rücken mit im Verhältnis dazu eher kurzen Vorderbeinen, hingegen haben die Hinterbeine ein normales Längenverhältnis zum Rücken. Es ist fraglich und bisher nicht untersucht, ob dieser Phänotyp Einfluss auf die Entstehung von Bandscheibenerkrankungen haben kann. Allerdings könnte das Erreichen höherer Lebensalter in menschlicher Obhut als in Freiheit eventuell zusammen mit der agilen und bewegungsfreudigen Lebensweise (▶ Abb. 1) degenerative Erkrankungen der Wirbelsäule begünstigen.

Die genaue Prävalenz von Bandscheibenerkrankungen beim Nasenbären ist im Moment unbekannt. Da diese Tiere in vielen zoologischen Gärten sehr beliebt sind und in einigen Ländern auch als exotische Haustiere gehalten werden, erreichen wahrscheinlich viele dieser Tiere ein hohes Lebensalter. Daher ist es nicht

Foto: Zoo Hannover gGmbH

Abb. 1: Nasenbär in einem zoologischen Garten

unwahrscheinlich, dass die hier beschriebenen Fälle nicht die einzigen Nasenbären sind, die unter einer Bandscheibenerkrankung leiden.

Anästhesie- und Analgesieprotokolle für Weichteiloperationen und bildgebende Verfahren sind für Nasenbären beschrieben (Chittick et al. 2001, Queiroz et al. 2010). Für Bandscheibenerkrankungen bei Bergnasenbären ist bisher nur ein Protokoll für das Management in der Rekonvaleszenzphase mit Fokus auf Bewegungstherapie und weiteren Rehabilitationsmaßnahmen veröffentlicht (Nakatani et al. 2019).

Gerade die postoperative Schmerzausschaltung bei Wildtieren mit einer Bandscheibenerkrankung ist schwierig, da ein multimodaler Schmerztyp mit nozizeptiven, entzündlichen und neuropathischen Komponenten vorliegt (Aghighi et al. 2012, Bajwa und Haldar 2015), die Arzneimittelapplikation trotz möglichem „medical training“ meist aber auf orale Medikamente beschränkt bleibt. ▶

Foto: Klinik für Kleintiere, Stiftung Tierärztliche Hochschule Hannover

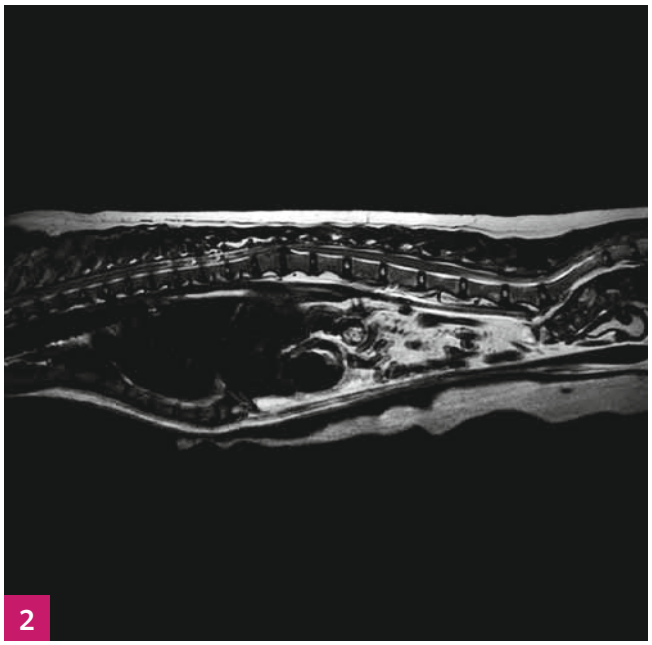

2

3

Abb. 2 und 3: Bandscheibenvorfall des zweiten Nasenbären, sichtbar im T2-gewichteten sagittalen und transversalen MRT-Bild

Die neurologische Sicht dieser beiden Fälle wurde bereits an anderer Stelle beschrieben (Meyerhoff et al. 2018). Da bei Nakatani et al. (2019) nur sehr knapp auf die postoperative analgetische Therapie eingegangen wurde, möchten diese Fallberichte eine detaillierte Beschreibung einer mögliche Schmerztherapie für Nasenbären während und nach sehr schmerzhaften Operationen bieten.

Fallbeschreibung

Fall 1

Ein männlicher, achtjähriger, 6 kg schwerer Nasenbär zeigte über mehrere Tage eine Ataxie. Das Tier lebte in einer Gruppe in einem zoologischen Garten und hatte Zugang zu einem Innen- sowie Außengehege mit verschiedenen Klettermöglichkeiten.

Klinisch und neurologisch konnte der unsedierte Nasenbär nur adspektorisch untersucht werden. Aufgrund der Veränderungen des Gangbildes wurde eine Erkrankung des Rückenmarks oder des Kleinhirns vermutet und eine MRT-Untersuchung angeraten.

Initial wurde der Nasenbär in seinem Gehege mit 65 µg/kg Medetomidin (Domitor®, Vetoquinol GmbH, Ismaning, Deutschland) i. m. via Blasrohr sediert. Eine Viertelstunde später war das Tier leicht sediert, dies reichte jedoch nicht für einen sicheren Transport, daher wurden weitere 30 µg/kg Medetomidin per Hand appliziert.

Bei Ankunft in der Klinik, 45 Minuten nach der zweiten Injektion, war das Tier moderat sediert und versuchte zu fliehen, sobald die Transportbox geöffnet wurde. Um ein gefahr- und stressfreies Manipulieren des Tieres zu ermöglichen, wurden weitere 30 µg/kg Medetomidin kombiniert mit 0,2 mg/kg Midazolam (Midazolam-ratiopharm®, Ratiopharm GmbH, Ulm, Deutschland) und 0,1 mg/kg Butorphanol (Butorgesic®, cp-Pharma, Burgdorf, Deutschland) i. m. injiziert. Dies resultierte nach 15 Minuten in einer tiefen Sedierung. Der Nasenbär wurde auf eine Wärmematte positioniert. Das Legen eines intravenösen Zugangs in die rechte V. saphena war nicht erfolgreich, daher erfolgte die Anästhesieeinleitung mittels Isofluran (Isofluran CP®, cp-Pharma, Burgdorf Deutschland) über eine Gesichtsmaske. Nach Erreichen einer angemessenen Narkosetiefe wurde die Trachea mit einem Tubus der Größe 5,5 mit Cuff intubiert. Die Anästhesieerhaltung erfolgte mittels Isofluran in Sauerstoff über ein pädiatrisches Kreis-Atemsystem. Eine maschinelle, volumenkontrollierte, druckbegrenzte Beatmung erfolgte zur Eukapnie (endexspiratorisches Kohlenstoffdioxid: 35–45 mmHg). Da weiterhin kein peripherer venöser Zugang gelegt werden konnte, wurde die rechte Jugularvene mit einem 22-G-Katheter katheterisiert. Während der Anästhesie erhielt das Tier eine Infusion einer Vollelektrolytlösung mit einer Geschwindigkeit von 10 ml/kg/h.

Mittels MRT wurde ein Bandscheibenvorfall zwischen dem ersten und zweiten Lendenwirbel diagnostiziert. Präoperativ (100 Minuten nach Intubation) wurden 0,3 mg/kg Levomethadon in Kombination mit 0,015 mg/kg Fenpipramid (L-Polamivet®, MSD Tiergesundheit, Unterschleißheim, Deutschland) intravenös injiziert und Dauertropfinfusionen mit Fentanyl (Fentanyl-Piramal, Piramal Critical Care, Hallbergmoos, Deutschland), 16 µg/kg/min, und Ketamin (Ketamin, cp-Pharma, Burgdorf, Deutschland), 10 µg/kg/min, begonnen. Mithilfe eines Multiparameter-Monitors wurden Herzfrequenz, EKG, Pulsfrequenz, Pulskurve und die Sättigung des Hämoglobins mit Sauerstoff überwacht. Ebenfalls wurde auf diesem Monitor der mittels einer Manschette am Schwanz gemessene Blutdruck angezeigt. In- und exspiratorische Sauerstoff-, Kohlenstoffdioxid- und Isoflurankonzentrationen sowie Atemfrequenz wurden mit einer Seitenstromtechnik detektiert.

Während der Hemilaminektomie trat eine akute Blutung auf, die Hypovolämie und Tachykardie verursachte. Der Blutverlust wurde anhand des Volumens in der Absaugung und auf Tupfern auf 45 ml (7,5 ml/kg) geschätzt und mit zwei Bolusinfusionen von je 10 ml/kg Vollelektrolytlösung (Sterofundin, B. Braun, Melsungen, Deutschland) erfolgreich behandelt.

Am Operationsende erfolgte eine lokale Applikation von 0,05 mg/kg konservierungsmittelfreiem Morphin (Morphin-ratiopharm® Injektionslösung, ratiopharm GmbH, Ulm, Deutschland) auf das Rückenmark. Die Länge der Isofluranzufuhr betrug 255 Minuten ab Intubation. Sechzehn Minuten nach Narkoseende begann der Nasenbär zu schlucken und wurde extubiert. Zu diesem Zeitpunkt wurden 0,02 mg/kg Buprenorphin (Buprenodale®, Dechra, Aulendorf, Deutschland) i. m. injiziert.

Die postoperative Schmerztherapie beinhaltete die orale Gabe von 0,2 mg/kg Meloxicam (Metacam®, Boehringer Ingelheim Vetmedica GmbH, Ingelheim, Deutschland) einmal täglich

Foto: Prof. S. Kästner, Klinik für Kleintiere, Stiftung Tierärztliche Hochschule Hannover

Abb. 4: Intubierter Nasenbär kurz nach Anästhesieeinleitung

und 10 mg/kg Gabapentin (Gabapentin-ratiopharm®, ratiopharm GmbH, Ulm, Deutschland) dreimal täglich über zehn Tage. Die Medikation wurde den Tieren versteckt in ihrem Lieblingsfutter gegeben. In der postoperativen Phase wurde dem Nasenbär keine Möglichkeit zum Klettern angeboten. Die Genesungsphase verlief unproblematisch. Jedoch zeigte das Tier 20 Monate postoperativ erneut eine progressive Ataxie bis hin zur Paraparese, welche zur Euthanasie des Tieres führte.

Fall 2

Ein neunjähriger, in einem zoologischen Garten in Gruppenhaltung lebender, 5,5 kg schwerer, männlicher Nasenbär war seit drei Wochen progressiv paraparetisch und zeigte Probleme beim Klettern. Es lagen keine Grunderkrankungen vor. Nach adspektorischer Beurteilung der motorischen Störung wurde eine thorakolumbale Bandscheibenerkrankung vermutet und eine MRT-Untersuchung der Wirbelsäule geplant. Diese zeigte einen Bandscheibenvorfall zwischen den Brustwirbeln 14 und 15 (▶ Abb. 2 und 3). Trotz Wärmezufuhr während der MRT war das Tier nach der Untersuchung hypotherm (35,2 °C). Da es sich nicht um eine akute Erkrankung handelte, wurde entschieden, die Narkosephase zu beenden und die Wirbelsäulenoperation zu einem späteren Zeitpunkt durchzuführen.

Am Tag der Operation wurde der Nasenbär unsediert in die Tierklinik gebracht und war bei Ankunft dort sehr aufgeregt. Die intramuskulär applizierte Prämedikation des Tieres beinhaltete 50 µg/kg Medetomidin und 15 mg/kg Ketamin. 15 Minuten

ITIS – Die Initiative tiermedizinische Schmerztherapie

Dieser Fachartikel wird publiziert mit Unterstützung der Initiative tiermedizinische Schmerztherapie. Die ITIS ist ein Fachgremium, besetzt mit führenden Spezialisten für veterinärmedizinische Schmerztherapie. Die Experten um die Professorinnen Michaele Alef, Sabine Kästner, Heidrun Potschka und Sabine Tacke sowie Dr. Julia Tünsmeyer setzen sich für ein optimales Schmerzmanagement bei Haus- und Nutztieren ein.

Auf der Homepage der Initiative, www.i-tis.de, finden Sie aktuelle Fachinformationen rund um die Schmerztherapie. Informationen für Tierhalter bietet ITIS auf www.schmerz-bei-tieren.de.

Die Arbeit der Initiative tiermedizinische Schmerztherapie wird von Sponsoren aus der veterinärmedizinischen Pharma- und Futtermittelindustrie engagiert begleitet und ermöglicht. ITIS wird unterstützt von Boehringer Ingelheim, CP-Pharma, Elanco, Vétoquinol, WDT und Zoetis.

Fazit für die Praxis

Während und nach einer Bandscheibenoperation liegt ein multimodaler Schmerztyp vor. Die Schmerztherapie für Patienten mit Bandscheibenerkrankungen sollte neuropathischen, entzündlichen und nozizeptiven Schmerz abdecken. Aus Bandscheibenvorfällen resultierende Schmerzen beim Nasenbär können erfolgreich mit Arzneimitteln behandelt werden, die routinemäßig in der Kleintierpraxis eingesetzt werden. Gabapentin und Meloxicam können über das Futter sehr einfach an Nasenbären appliziert werden und ermöglichen so eine effektive und stressfreie Therapie auch über einen längeren Zeitraum.

nach Arzneimittelgabe war das Tier tief sediert und die Trachea konnte ohne Gabe weiterer Medikamente mit einem endotrachealen Tubus mit Cuff der Größe 5 intubiert werden (▶ Abb. 4). Die Anästhesie wurde mittels Isofluran in Sauerstoff und medizinischer Luft (50:50) über ein pädiatrisches Kreissystem aufrechterhalten. Der Nasenbär wurde mit der gleichen Technik wie in Fall 1 beatmet, um eine Eukapnie (endexspiratorisches Kohlenstoffdioxid 35–45 mmHg) zu gewährleisten.

Im Anschluss an die endotracheale Intubation wurde ein 22 Gauge zentralvenöser Katheter in die rechte V. jugularis gelegt. Das intraoperative Monitoring und die Flüssigkeitstherapie entsprachen Fall 1.

Während der Operation fiel der mittlere arterielle Blutdruck auf 55 mmHg ab, eine Reduktion des endexspiratorischen Isoflurans auf 0,8 Vol.-% und ein Flüssigkeitsbolus von 15 ml/kg Vollelektrolytlösung konnten keinen Anstieg des Blutdrucks herbeiführen. Daher wurde eine Dobutamininfusion (Dobutamin Liquid Fresenius Infusionslösung, Fresenius Kabi Deutschland GmbH, Bad Homburg, Deutschland) (5 µg/kg/min) initiiert, dadurch stieg der mittlere arterielle Blutdruck auf 72 mmHg und das Tier blieb für die restliche Anästhesiedauer normotensiv. Vor dem Wundverschluss wurden 0,05 mg/kg konservierungsmittelfreies Morphin (Morphin-ratiopharm® Injektionslösung, ratiopharm GmbH, Ulm, Deutschland) lokal auf das Rückenmark aufgetropft. Die Isofluranzufuhr wurde 165 Minuten nach der endotrachealen Intubation beendet. Zwölf Minuten später schluckte das Tier mehrfach und wurde extubiert. Die postoperative Schmerztherapie entsprach der in Fall 1. Die Erholungsphase des Nasenbären war ereignislos. Das Gangbild des Nasenbären war sechs und 15 Monate postoperativ unauffällig.

Diskussion

Die vorliegenden Fälle beschreiben die erfolgreiche analgetische Versorgung von zwei Nasenbären mit Bandscheibenvorfällen.

Nasenbären zählen zur Familie der Kleinbären (Procyonidae) und sind aufgrund ihres lebhaften und agilen Verhaltens sehr beliebt in vielen Zoos. Die medizinische Versorgung dieser Tiere kann, trotz medizinischen Trainings, eine Herausforderung sein, da die meisten Nasenbären wehrhaft sind.

Bei stark schmerzhaften Erkrankungen wie den hier vorliegenden Bandscheibenerkrankungen wird unabhängig von den gewählten Arzneimitteln zu einer präemptiven und multimodalen Analgesie geraten (Bajwa und Haldar 2015, Devin und McGirt 2015, Kim et al. 2015). Die präemptive Schmerztherapie zielt darauf ab, eine Analgesie zu gewährleisten, bevor ein schmerzhafter Reiz entsteht, und somit die Entwicklung einer Sensibilisierung und von Hyperalgesie und Allodynie zu verhindern (Kim et al. 2015). Da die Erkrankung bei beiden Nasenbären bereits seit einigen Tagen beziehungsweise Wochen bestand und Wildtiere zudem Krankheit häufig einige Zeit verbergen, war eine definitionsgemäße präemptive Analgesie in diesen Fällen nicht möglich. Die multimodale Schmerzbekämpfung kombiniert verschiedene Wirkstoffklassen und analgetische Techniken, um verschiedene neuronale Leitungsbahnen und molekulare Mechanismen zu modifizieren und somit eine maximale analgetische Wirkung bei minimalen Nebenwirkungen zu erzielen (Devin und McGirt 2015). Das Konzept der multimodalen Analgesie wurde intra- und auch postoperativ bei beiden Nasenbären angewendet.

Nozizeptiver Schmerz tritt durch einen schmerzhaften Reiz in gesundem Gewebe mit normal funktionierendem Nervensystem auf (Fan 2015, Moore 2016). Es kann davon ausgegangen werden, dass bei jedem chirurgischem Eingriff ein nozizeptiver Stimulus vorliegt (Epstein et al. 2015), daher sollten antinozizeptive Arzneimittel wie Opioide (Benedetti et al. 1998) Teil jedes perioperativen Analgesieplans sein (Epstein et al. 2015). Der erste Nasenbär erhielt als Teil der sedativen Prämedikation Butorphanol. Dieser k-Rezeptor-Agonist hat nur eine kurze Wirkdauer, daher kann davon ausgegangen werden, dass er die Wirkung von später verwendeten µ-Rezeptor-Agonisten nicht beeinflusst hat (Epstein et al. 2015). Levomethadon, ein µ-Rezeptor-Agonist, wurde als grundlegender Baustein der intraoperativen Analgesie verwendet. Da keine pharmakokinetischen Daten zum Einsatz von Levomethadon beim Nasenbären vorliegen, wurde eine für Hunde übliche Dosis gewählt. Als zusätzliches µ-Rezeptor-Opioid wurde während der Operation eine Fentanylinfusion appliziert, welche durch Anpassung der Infusionsrate sehr einfach an die analgetischen Bedürfnisse der Tiere angepasst werden konnte. Weiterhin wurde am Ende der Operation lokal Morphin auf das Rückenmark aufgetragen. Bei Hunden konnte eine bessere postoperative Analgesie dokumentiert werden, wenn eine systemische Analgesie mit epiduralem Morphin kombiniert wurde (Barker et al. 2013). Weiterhin kann bei Hun-

den und Katzen davon ausgegangen werden, dass der analgetische Effekt von lokal auf die Wirbelsäule aufgetragenem Morphin bis zu 16 Stunden anhält (Troncy et al. 2002), wodurch der nozizeptive Schmerz auch in der frühen postoperativen Phase abgedeckt wird. Dies ist bei Zootieren besonders vorteilhaft, da eine Applikation von Arzneimitteln an wache Tiere in der Regel nur oral oder per Distanzinjektion möglich ist.

Die Bandscheibenvorfälle der Nasenbären waren bereits vor der Chirurgie vorhanden, daher sollte berücksichtigt werden, dass auch eine neuropathische Schmerzkomponente während der Operation vorlag. Methadon wird als bevorzugtes Opioid bei neuropathischen Schmerzen eingesetzt, da es zusätzlich zur Wirkung am Opioidrezeptor auch antagonistisch am N-Methyl-D-Aspartat-Rezeptor wirkt (Mathews 2008, Sotigu et al. 2009). Dieser Rezeptor ist Teil der afferenten Signalverarbeitung im Dorsalhorn des Rückenmarks (McKune et al. 2015). Diese kann an der Entstehung von neuropathischem Schmerz beteiligt sein (McKune et al. 2015). Levomethadon wurde eingesetzt, um sowohl die Opioid-Wirkung als auch die Wirkung als NMDA-Antagonist zu nutzen. Um Letztere zu verstärken, wurde während der Chirurgie zusätzlich Ketamin, ein klassischer NMDA-Antagonist, infundiert. Eine Reduktion des neuropathischen Schmerzes nach Ketamininfusion ist beschrieben (Hagen und Rekand 2015). Weiterhin konnte gezeigt werden, dass eine intraoperative Ketamininfusion auch postoperative Schmerzen reduzieren kann (Porter et al. 2015). Dies ist besonders bei Zootieren wünschenswert, da die Gabe von Arzneimitteln an wache Tiere schwierig sein kann. In den beiden vorliegenden Fällen wurde die intraoperative Analgesie als adäquat beurteilt.

Auch in der postoperativen Genesungsphase wurde eine multimodale Schmerztherapie durchgeführt. In diesem Zeitraum war nur eine orale Arzneimittelapplikation sinnvoll durchführbar, da die Tiere einen Venenverweilkatheter oder das wiederholte Handling für eine Arzneimittelapplikation nicht tolerierten. Da keine pharmakokinetischen Daten für Schmerzmittel beim Nasenbären vorliegen, wurde die Wahl der Medikamente und der Dosis auf Daten von anderen Procyonidae (Vogler et al. 2010) und die empirische Erfahrung der beteiligten Zootierärzte begründet.

Da ein gemischter Schmerztyp vorlag, musste die analgetische Behandlung nozizeptiven, entzündlichen und neuropathischen Schmerz abdecken. Die nozizeptive Schmerzkomponente zu therapieren stellte eine Herausforderung dar. Opioide erreichen nach oraler Applikation bei Caniden in der Regel keine therapeutischen Plasmakonzentrationen (KuKanich und KuKanich 2015). Der Einsatz von oralem Tramadol (3,12 mg/kg) als Teil einer multimodalen Schmerztherapie bei einem Bergnasenbären (*Nasuella olivacea*) ist beschrieben (Nakatani et al. 2019). Die Autoren gehen allerdings nicht darauf ein, ob Tramadol aufgrund einer möglichen antinozizeptiven Wirkung oder aufgrund seiner Modulation des serotinergen Systems eingesetzt wurde. Bisher ist nämlich nicht untersucht, ob und in welcher Menge Nasenbären die aktiven Metaboliten des Tramadols bilden, welche für die antinozizeptive Wirkung verantwortlich sind. Da somit fraglich bleibt, ob durch Tramadol überhaupt eine antinozizeptive Wirkung hätte erzielt werden können, wurde auf den Einsatz von Tramadol verzichtet. Durch die transmukosale Gabe eines Opioids hätten unter Umständen therapeutische Blutspiegel erreicht werden können, allerdings war diese Applikationsform nicht möglich, da die Tiere wiederholt hätten gefangen werden müssen. Da eine zuverlässig antinozizeptiv wirkende postoperative Opioidtherapie nicht möglich war, wurden das lokal aufgetragene Morphin und das am Ende der Operation applizierte Buprenorphin genutzt, um die antinozizeptive Wirkung über einen möglichst langen Zeitraum in die postoperative Phase auszudehnen. Da die neuropathischen und entzündlichen Komponenten wahrscheinlich den größten Teil des postoperativen Schmerzes ausmachten, wurde es als akzeptabel, vernünftiger und tiergerechter beurteilt, die Opioidtherapie postoperativ zu beenden, anstatt die Tiere mehrfach am Tag für die Applikation von Opioiden zu fangen.

Neuropathischer Schmerz ist einzigartig, da er aus einer direkten Verletzung des Nervengewebes resultiert (Lemke 2004, McKune et al. 2015, Muir und Woolf 2001). Teils wird er als maladaptives Phänomen oder als eigenständige Erkrankung gesehen (Mathews 2008, Moore 2016). Bandscheibenerkrankungen sind eine der häufigsten Erkrankungen, die beim Kleintier mit neuropathischem Schmerz einhergehen (Mathews 2008). Sofern eine Ursache für den neuropathischen Schmerz ausgemacht werden kann, ist einer der wichtigsten Schritte der Therapie, diese Ursache zu beheben (Mathews 2008). In den vorliegenden Fällen wurde durch die chirurgische Entfernung des Bandscheibenmaterials die Kompression des Rückenmarks reduziert, dies kann als wichtiger Schritt im Schmerzmanagement dieser Tiere gesehen werden. Da beide Nasenbären bereits seit mehreren Tagen neurologische Ausfallserscheinungen zeigten, war es allerdings unwahrscheinlich, dass die Nerven direkt nach der Operation ihre volle Funktionalität wiedererlangen würden. Daher wurde auch eine pharmakologische Therapie der neuropathischen Schmerzen eingesetzt. Dies ist schwierig und oft kann durch klassische Analgetika nur ein milder bis moderater Effekt erzielt werden. Da die intraoperativ eingesetzten Wirkstoffe Methadon und Ketamin nicht oral eingesetzt werden konnten, mussten in der Genesungsphase andere Medikamente verwendet werden. Als orale Therapieoptionen stehen trizyklische Antidepressiva und antikonvulsive Arzneimittel zur Verfügung (To et al. 2002). Gabapentin wird in der Humanmedizin häufig zur Behandlung von neuropathischen Schmerzen eingesetzt (Hagen und Rekand 2015, Moore 2016). Auch in der Tiermedizin wird Gabapentin für die Therapie neuropathischer Schmerzen beschrieben (Moore 2016), allerdings ist hier die Evidenz für die Wirksamkeit des Medikaments nicht so stark wie in der Humanmedizin oder unter Laborbedingungen. In Hunden konnte zwar eine Tendenz zu niedrigeren Schmerzwerten nach Gabapentin gezeigt werden, dieser Unterschied war aber nicht statistisch signifikant (Aghighi et al. 2012, Crociolli et al. 2015). Die Diskrepanz zwischen Human- und Tiermedizin könnte durch die unterschiedliche Genauigkeit der Schmerzevaluierung begründet sein. Während in der Humanmedizin Patienten direkt befragt werden können, müssen in der Tiermedizin Verhaltensbeobachtungen genutzt werden, um Schmerzen zu detektieren. Diese Herangehensweise kann weniger sensitiv sein. Weiterhin könnte die Verwendung von ineffektiven Dosen ein Grund für die suboptimale Analgesie durch Gabapentin in der Veterinärmedizin sein. In der Humanmedizin konnte gezeigt werden, dass therapeutische Dosen individuell sehr unterschiedlich sein können (To et al. 2002). Gabapentin ist in geschmacklosen

Gelatinekapseln zur oralen Anwendung erhältlich. Die Kapseln konnten in Eintagsküken, der bevorzugten Nahrung der Nasenbären, versteckt werden. So war eine orale Applikation nicht nur unproblematisch und stressfrei für die Tiere, sondern auch eine gute Möglichkeit, um neuropathischen Schmerz postoperativ zu therapieren.

Die entzündliche Schmerzkomponente bei Bandscheibenerkrankungen (Aghighi et al. 2012) ist postoperativ wahrscheinlich verstärkt (Epstein et al. 2015), da die Gewebemanipulation während der Chirurgie eine Entzündungsreaktion verursacht. Das Ansprechen des entzündlichen Schmerzes ist daher ein wichtiger Teil der postoperativen Analgesie in diesen Fällen. Da viele Entzündungsmediatoren Prostanoide sind, ist es sinnvoll, ein Arzneimittel zu verwenden, welches die Synthese von Prostanoiden und damit die Entzündungsreaktion bekämpft (Epstein et al. 2015, Papich und Messenger 2015). Daher wurde in beiden Fällen der nichtsteroidale Entzündungshemmer Meloxicam verwendet. Der Wirkstoff ist als wohlschmeckende orale Lösung erhältlich, welche injiziert in Früchte sehr einfach verabreicht werden konnte.

Die Schmerzevaluation in der Genesungsphase war auf eine Verhaltensbeobachtung beschränkt und wurde vom Zootierarzt, den Tierpflegern und einem Tierneurologen durchgeführt. Daher konnte der Operationsbereich nicht durch Palpation auf Anzeichen von Hyperalgesie oder Allodynie untersucht werden. Beide Nasenbären zeigten postoperativ ein für ihre Spezies normales und aktives Verhalten.

Zusammenfassend konnte die intra- und postoperative Schmerztherapie bei beiden Nasenbären als effektiv beurteilt werden.

Conflict of interest

Die Autoren versichern, dass keine geschützten, beruflichen oder anderweitigen persönlichen Interessen an einem Produkt oder einer Firma bestehen, welche die in dieser Veröffentlichung genannten Inhalte oder Meinungen beeinflussen können.

Ethische Anerkennung

Die Autoren versichern, während der Entstehung der vorliegenden Arbeit die allgemeinen Regeln Guter Wissenschaftlicher Praxis befolgt zu haben.

Funding

Sowohl für die Durchführung der Betreuung der beiden hier beschriebenen klinischen Fälle als auch für die Erstellung des Manuskripts wurde keine finanzielle Unterstützung von Dritten angenommen.

Autorenbeitrag

Fallbetreuung, Erstellung des Manuskripts: AFS.
Fallbetreuung, kritische Begutachtung und Überarbeitung des Manuskripts: JT, FJS, NM, SBRK. ■

Literatur

Aghighi SA, Tipold A, Piechotta M, Lewczuk P, Kästner SBR (2012): Assessment of the effects of adjunctive gabapentin on postoperative pain after intervertebral disc surgery in dogs. Vet Anaesth Analg 39: 636–646.

Bajwa SJ, Haldar R (2015): Pain management following spinal surgeries: An appraisal of the available options. J Craniovertebr Junction Spine 6: 105–110.

Barker JR, Clark-Price SC, Gordon-Evans WJ (2013): Evaluation of topical epidural analgesia delivered in gelfoam for postoperative hemilaminectomy pain control. Vet Surg 42: 79–84.

Benedetti F, Vighetti S, Amanzio M, Casadio C, Oliaro A, Bergamasco B, Maggi G (1998): Dose-response relationship of opioids in nociceptive and neuropathic postoperative pain. Pain 74: 205–211.

Chittick E, Rotstein D, Brown T, Wolfe B (2001): Pyometra and uterine adenocarcinoma in a melengestrol acetate-implanted captive coati (*Nasua nasua*). J Zoo Wildl Med 32: 245–251.

Crociolli GC, Cassu RN, Barbero RC, Rocha TL, Gomes DR, Nicacio GM (2015): Gabapentin as an adjuvant for postoperative pain management in dogs undergoing mastectomy. J Vet Med Sci 77: 1011–1015.

Devin CJ, McGirt MJ (2015): Best evidence in multimodal pain management in spine surgery and means of assessing postoperative pain and functional outcomes. J Clin Neurosci 22: 930–938.

Epstein M, Rodan I, Griffenhagen G, Kadrlik J, Petty MC, Robertson SA, Simpson W (2015): 2015 AAHA/AAFP pain management guidelines for dogs and cats. J Am Anim Hosp Assoc 51: 67–84.

Fan TM (2015): Cancer Patients. In: Grimm KA, Lamont LA, Tranquilli WJ, Greene SA, Robertson SA (eds.), Veterinary Anesthesia and Analgesia. The Fifth Edition of Lumb and Jones. Wiley Blackwell, Ames, Iowa, 993–1004.

Fluehmann G, Doherr MG, Jaggy A (2006): Canine neurological diseases in a referral hospital population between 1989 and 2000 in Switzerland. J Small Anim Pract 47: 582–587. Hagen EM, Rekand T (2015): Management of neuropathic pain associated with spinal cord injury. Pain Ther 4: 51–65.

Kim SI, Ha KY, Oh IS (2015): Preemptive multimodal analgesia for postoperative pain management after lumbar fusion surgery: a randomized controlled trial. Eur Spine J. DOI 10.1007/s00586-015-4216-3.

KuKanich B, KuKanich K (2015): Chloramphenicol significantly affects the pharmacokinetics of oral methadone in Greyhound dogs. Vet Anesth Analg 42: 597–607.

Lemke KA (2004): Understanding the pathophysiology of perioperative pain. Can Vet J 45: 405–413.

Mathews KA (2008): Neuropathic Pain in dogs and cats: if only they could tell us if they hurt. Vet Clin Small Anim 38: 1365–1414.

McKune CM, Murell JC, Nolan AM, White K, Wright BD (2015): Nociception and pain. In: Grimm KA, Lamont LA, Tranquilli WJ, Greene SA, Robertson SA (eds.), Veterinary Anesthesia and Analgesia. The Fifth Edition of Lumb and Jones. Wiley Blackwell, Ames, Iowa, 584–626.

Meyerhoff N, Fehr M, Neßler J, Schütter AF, Dziallas P, Molnár V, Ludwig C, Zabke S, Lehmbecker A, Tipold A (2018): Intervertebral disc herniation in two coatis (*Nasua nasua*) and postoperative laminectomy membrane formation. Tierarztl Prax Ausg K Kleintiere Heimtiere 46 (5): 330-336.

Moore SA (2016): Managing neuropathic pain in dogs. Front Vet Sci 3: 12. https://doi.org/10.3389/fvets.2016.00012.

Muir WW, Woolf CF (2001): Mechanisms of pain and their therapeutic implications. J Am Vet Med Assoc 219: 1346–1356.

Nakatani JY, Greer LL, Wilson GL, Cabrera SY (2019): Surgical and postoperative treatment of intervertebral disc disease in a mountain coati (*Nasuella olivacea*) using behavioural management and physical therapy. J Zoo Wildl Med 50(3): 727–730.

Papich MG, Messenger K (2015): Non-Steroidal Anti-Inflammatory Drugs. In: Grimm KA, Lamont LA, Tranquilli WJ, Greene SA, Robertson SA (eds.), Veterinary Anesthesia and Analgesia. The Fifth Edition of Lumb and Jones. Wiley Blackwell, Ames, Iowa, 207–243.

Porter SB, McClain RL, Howe BL, Ardon AE, Mazer LS, Knestrick BE, Clendenen AM (2015): Perioperative ketamine for acute postoperative analgesia: the mayo clinic – Florida Experience. J Perianesth Nurs 30: 189–195.

Queiroz JP, Barros FF, Lima GL, Castelo TS (2010): Assessment of orchidometry and scrotal circumference in coatis (*Nasua nasua*). Reprod Demest Anim 45: e382–386.

Sotigu ML, Valente M, Storchi R, Caramenti G, Biella GEM (2009): Cooperative N-methyl-D-aspartate (NMDA) receptor antagonism and μ-opioid receptor antagonism mediate the methadone inhibition of the spinal neuron pain-related hyperactivity in a rat model of neuropathic pain. Pharmacol Res 60: 284–290.

To TP, Lim TC, Hill ST, Frauman AG, Cooper N, Kirsa SW, Brown DJ (2002): Gabapentin for neuropathic pain following spinal cord injury. Spinal Cord 40: 282–285.

Troncy E, Junot S, Keroack S, Sammut V, Pibarot P, Genevois J-P, Cuvelliez S (2002): Results of preemptive epidural administration of morphine with or without bupivacaine in dogs and cats undergoing surgery: 265 cases (1997–1999). J Am Vet Med Assoc 221: 666–672.

Vogler BR, Elias K, Steiner-Valentin KHS (2010): Anaesthesia in captive raccoons (*Procyon lotor*) during seasonal obesity. Proceedings of the International Conference on Diseases of Zoo and Wild Animals, Madrid, 6–9.

Alexandra Schütter

Diplomate des European College for Veterinary Anasthesia and Analgesia (ECVAA). Studium der Veterinärmedizin an der Universität Leipzig und anschließend an der Stiftung Tierärztliche Hochschule Hannover. Hier absolvierte Alexandra Schütter ein rotierendes Internship sowie eine Residency und fertigte eine Dissertation an. Nach Tätigkeit in Großbritannien ist sie seit Ende 2018 wieder in die Abteilung für Anästhesie und Analgesie an der Tierärztlichen Hochschule Hannover zurückgekehrt.

Korrespondenzadresse:
Dr. Alexandra Schütter, Klinik für Kleintiere, Stiftung Tierärztliche Hochschule Hannover, Bünteweg 9, 30559 Hannover, alexandra.schuetter@tiho-hannover.de

Foto: Privat