

Open Access

Berl Münch Tierärztl Wochenschr (134)
1–8 (2021)
DOI 10.2376/1439-0299-2021-14

© 2021 Schlütersche Fachmedien GmbH
Ein Unternehmen der Schlüterschen
Mediengruppe
ISSN 1439-0299

Korrespondenzadresse:
olschewsky@uni-kassel.de

Eingegangen: 01.05.2021
Angenommen: 19.07.2021
Veröffentlicht: 02.09.2021

<https://www.vetline.de/berliner-und-muenchener-tieraerztliche-wochenschrift-open-access>

Zusammenfassung

Summary



CC BY-NC-ND 4.0

Universität Kassel, Fachgebiet Nutztierethologie und Tierhaltung¹; Hochschule für Angewandte Wissenschaften Hamburg, Department Ökotoxikologie²

Ausbrüche von Histomonose bei langsamer wachsenden Putenlinien

Outbreaks of histomonosis in slower growing turkey strains

Anna Olschewsky¹, Katharina Riehn², Ute Knierim¹

Die Histomonose oder Schwarzkopfkrankheit ist eine Erkrankung des Geflügels, die durch eine Infektion mit dem einzelligen Parasiten *Histomonas meleagridis* ausgelöst wird. In Putenbeständen kommt es häufiger als in anderen Geflügelhaltungen zu klinischen Krankheitsverläufen mit teilweise hohen Mortalitätsraten von bis zu 100 %. Im Rahmen einer Untersuchung von drei langsamer wachsenden Putenlinien auf einem ökologisch wirtschaftenden Betrieb kam es in den Jahren 2015–2018 in allen drei Mastdurchgängen zu Ausbrüchen von Histomonose. Die Erkrankung wurde hauptsächlich histologisch mittels PAS-Färbung diagnostiziert und teilweise wurde ein PCR-Nachweis erbracht. Darüber hinaus wurde das Vorhandensein von *Heterakis gallinarum* in Kotproben anhand von Flotationsverfahren überprüft. Letzteres konnte aber in keinem Fall nachgewiesen werden. Bemerkenswert war, dass durch die Erkrankung durchschnittliche Mortalitätsraten von nur 0,7–3,5 % zu verzeichnen waren. Es lagen keine signifikanten Unterschiede in den Mortalitätsraten zwischen den Linien vor. Der Eintragsweg des Erregers konnte zudem nicht abschließend geklärt werden, es liegt aber nahe, dass sich die Tiere im Auslauf infiziert haben.

Schlüsselwörter: Schwarzkopfkrankheit, Putenherkünfte, ökologische Tierhaltung

Histomonosis or Blackhead Disease is a poultry disease caused by infection with the protozoan parasite *Histomonas meleagridis*. Outbreaks are most frequent in turkey flocks, with often high mortality rates of up to 100%. During a study with three slower growing turkey strains on an organic farm in the years 2015 to 2018, in all three fattening batches outbreaks of histomonosis occurred. The disease was diagnosed histologically by PAS-staining, in some cases PCR detection was performed. *Heterakis gallinarum* could not be detected in fecal samples using the flotation method. Remarkable were the relatively low average mortality rates of 0.7–3.5% caused by the disease. Mortality rates did not significantly differ between the turkey strains. Furthermore, the infection route could not be conclusively clarified, but an uptake in the free range was likely.

Keywords: blackhead disease, turkey strains, organic animal husbandry

Einleitung

Histomonas meleagridis ist ein meist Flagellen tragender, einzelliger Erreger, der die Histomonose (Schwarzkopfkrankheit) bei Hühnervögeln (Galliformes) auslösen kann (Grabensteiner et al. 2006, Zaragatzki et al. 2010). Puten (*Meleagris gallopavo* Linnaeus f. *domestica*) gelten in diesem Zusammenhang als besonders anfällig (Grabensteiner et al. 2006, Liebhart et al. 2017). Es wurden verschiedene Formen des Erregers während der unterschiedlichen Infektionsstadien beschrieben, die unter anderem durch ihre Größe, Form und die sie umgebende Hülle charakterisiert sind (Munsch et al. 2009, Zaragatzki et al. 2010, Hauck und Hafez 2013). Lotfi et al. (2012) ermittelten, dass Histomonaden bei einer Temperatur von ca. 22 °C außerhalb eines Wirts auf verschiedenen Untergründen ein bis neun Stunden überleben können. An einer solchen Stelle wäre die orale Aufnahme von Histomonaden durch ein Tier, welches sich in der Folge infizieren könnte, möglich (Munsch et al. 2009, Hauck und Hafez 2013). Aufgrund der eher geringen Tenazität der Histomonaden wird dem Eintrag des Erregers in einen Bestand mithilfe eines entsprechenden Vektors allerdings größere Bedeutung beigemessen (Wehr 1954, Hess et al. 2015). Dazu zählt in erster Linie der Blinddarmwurm *Heterakis gallinarum*, der beispielsweise in Regenwürmern über Jahre persistieren kann (Wehr 1954, Lund et al. 1966). Auch andere Hühnervögel, wie zum Beispiel Fasane, die seltener klinisch erkranken, können als Reservoir für Histomonaden dienen (Lund und Chute 1974). Darüber hinaus ist der Eintrag über Insekten, wie zum Beispiel den Glänzendschwarzen Getreideschimmelkäfer (*Alphitobius diaperinus*) beschrieben (Huber et al. 2007). Für die rasche Verbreitung der Infektion in einem Bestand, ist ein weiterer Infektionsweg bekannt. In diesem Fall wird davon ausgegangen, dass Histomonaden über die Kloake aufgenommen werden. Dies kann sich ereignen, wenn die Kloake eines gesunden Tieres mit dem Kot von infizierten Tieren in Berührung kommt (Hu und McDougald 2003).

Über die beschriebenen Infektionswege hinaus gibt es Faktoren, die die Virulenz von Histomonaden beeinflussen. Dazu zählt die Bakterienflora im Blinddarm des Wirts (McDougald 2005). So führt laut den Angaben verschiedener Autoren erst die gleichzeitige Anwesenheit verschiedener Bakterienspezies (u. a. *Escherichia coli*, *Clostridium perfringens* oder *Bacillus subtilis*) zu einem Ausbruch der Erkrankung (Bradley und Reid 1966, Hauck 2017).

Ein bis fünf Tage nach der Aufnahme von Eiern oder Larven der Heterakiden werden Histomonaden freigesetzt und vermehren sich zunächst im Blinddarm. Dort kommt es nach kurzer Zeit zu fibrinösen Entzündungen mit charakteristischen Veränderungen und der Bildung fester Fibrinmassen. Durch die Bildung von Thromben, die zu einer lokalen Ischämie führen, entstehen zudem massive Nekrosen in der Leber, die als gelbliche, bis zu drei cm große Areale sichtbar sind (Lund 1967, Dauschies 2006, Grabensteiner et al. 2006, Liebhart und Hess 2020).

Die Diagnose wird in der Sektion gestellt, nachdem sämtliche Differenzialdiagnosen, insbesondere die Blinddarmkokzidiose, ausgeschlossen wurden. Die Diagnosestellung erfolgt anhand der beschriebenen Veränderungen in Blinddarm und Leber. Die typischen gelben, rosettenähnlichen Nekroseherde der Leber gelten als

pathognomonisch (McDougald 2005, Hess et al. 2015). Im histologischen Schnittbild befallener Organe (z. B. Blinddarm und/oder Leber) kann der Erreger mittels PAS(periodic acid-Schiff)-Färbung dargestellt werden (Kemp und Reid 1966). Darüber hinaus wird auch der Nachweis des Erregers in Gewebeproben mittels PCR als sicher angesehen (Hauck et al. 2006).

Insbesondere Puten zeigen nach einer Infektion mit dem Erreger schwere Krankheitsverläufe (Grabensteiner et al. 2006). Tiere können sich in jedem Alter infizieren, klinische Erkrankungen treten aber vor allem im Alter von vier bis zwölf Wochen auf. Äußere Krankheitszeichen sind das Absetzen schwefelgelben Kotes neun bis zehn Tage nach der Infektion sowie eine deutliche Schwächung der Tiere mit gestäubtem Gefieder, herabhängenden Flügeln und einem apathischen Ausdruck. Damit einhergehende Kreislaufstörungen können zur Folge haben, dass sich die Kopfhaut dunkel färbt, was die Namensgebung der Krankheit erklärt (Zenner 2005, Dauschies 2006, Liebhart et al. 2017). Die klinische Erkrankung führt insbesondere bei jungen Tieren häufig zum Tod. Bei älteren Tieren kann es zu chronischen Verläufen kommen (Dauschies 2006).

Häufig tritt eine Histomonose innerhalb eines Bestandes als seuchenhaftes Krankheitsgeschehen mit einer hohen Morbidität und Mortalitätsraten von bis zu 100 % auf (Brenner et al. 2006, Hauck und Hafez 2013). Es werden jedoch auch milde Verläufe mit deutlich niedrigeren Mortalitätsraten beschrieben (Zenner 2005, Aka et al. 2010). So berichtet Zenner (2005), dass bei mehr als der Hälfte von untersuchten Schwarzkopf-Ausbrüchen in Putenbeständen Mortalitätsraten von weniger als 10 % beobachtet wurden. Nur 20 % der Bestände wiesen eine Mortalitätsrate von mehr als 40 % auf.

Über einen Zeitraum von mehr als 30 Jahren konnte die Histomonose erfolgreich mit Dimetridazol oder auch Nifursol therapiert werden. Diese Arzneimittel sind allerdings aufgrund ihres mutagenen und karzinogenen Potenzials nicht mehr zugelassen, sodass aktuell in der Europäischen Union, der Schweiz und den USA keine pharmakologisch wirksamen Stoffe zur Behandlung oder zur Prophylaxe der Histomonose verfügbar sind (Liebhart et al. 2017). Es existieren allerdings Hinweise auf die Wirksamkeit verschiedener Phytotherapeutika (Zenner et al. 2003, Anthony et al. 2005).

Aufgrund des Therapienotstandes kommt den prophylaktischen Maßnahmen im Rahmen des Herdenmanagements eine besondere Bedeutung bei der Verhinderung von Krankheitsausbrüchen zu (McDougald 2005, Liebhart et al. 2017). Gute Erfolge bei der Prophylaxe der Histomonose wurden zum Beispiel durch die Reduzierung oder Elimination der Heterakiden-Infektionen in den Beständen erzielt (Hegngi et al. 1999). Da Hühner besonders empfänglich für Heterakiden sind und ihnen damit bei der Übertragung auf Puten eine wichtige Rolle zukommt (Lund und Chute 1974), ist es essentiell, Hühner getrennt von Puten und anderen für Histomonaden besonders empfänglichen Vögeln, zu halten.

Berichte aus der Praxis geben jedoch einen Hinweis darauf, dass es auch bei einem guten Herdenmanagement und einer strengen Umsetzung hygienischer Maßnahmen zu Ausbrüchen von Histomonose gekommen ist (Aka et al. 2010). Gleichzeitig wurde aber beobachtet, dass bereits ein niedrigschwelliges Hygienemanagement (hier Trennungen von gesunden und infizierten Tiergruppen mit Gittern) dafür sorgen kann, dass die Erkrankung auf einzelne Gruppen begrenzt bleibt (Aka

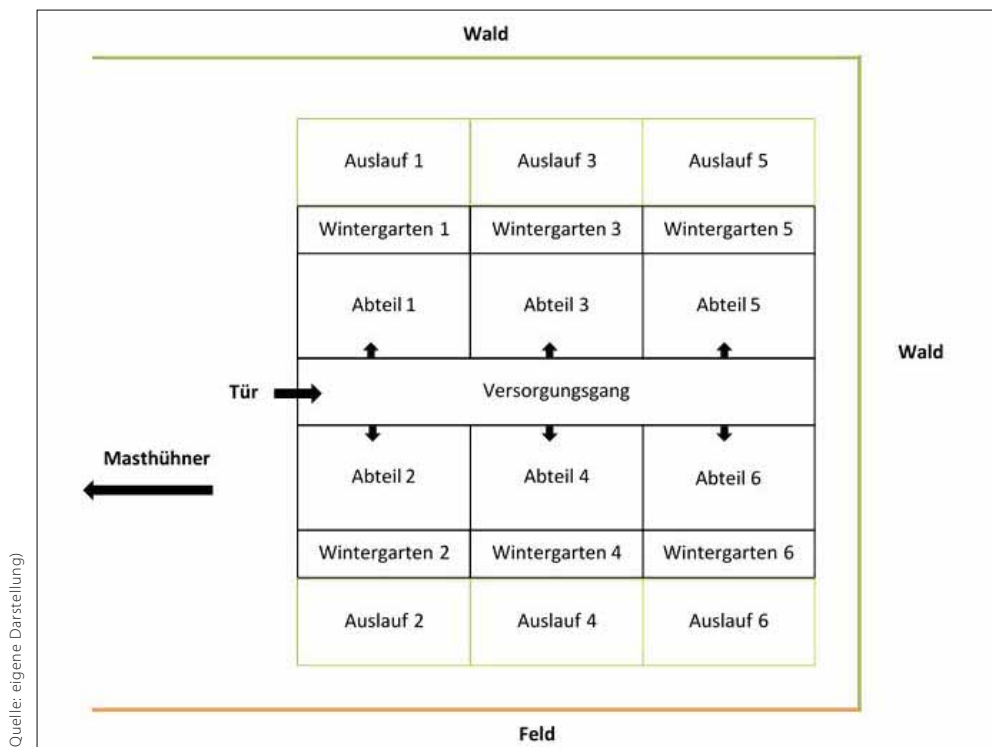


ABB. 1: Schematische Darstellung des Mobilstalls mit drei Haltungsbereichen

et al. 2010). Verschiedene Autoren weisen daher darauf hin, dass es möglicherweise weitere Faktoren gibt, die einen Ausbruch der Krankheit begünstigen können. Genannt werden in diesem Zusammenhang das intestinale Mikrobiom des Wirtes, Stress, Umweltfaktoren und die Fütterung (McDougald 2005, Zenner 2005, Daugschies 2006). Darüber hinaus wurde die These aufgestellt, dass es eventuell verschiedene Stämme bzw. Genotypen des Erregers gibt, die möglicherweise eine unterschiedliche Virulenz aufweisen (Aka et al. 2010, Popp et al. 2011). Jüngere Untersuchungen ergaben allerdings, dass die Genotypisierung von Histomonaden deutlich komplexer ist als zunächst angenommen (Bilic et al. 2014), und Informationen zu möglichen Pathogenitätsunterschieden von verschiedenen Genotypen fehlen bislang.

Darüber hinaus liegen nur wenige Informationen über Unterschiede in der Anfälligkeit für Histomonose von unterschiedlichen Putenlinien vor. Vorhandene Ergebnisse zeigen, dass Wildputen bzw. leichtere traditionelle Linien stärker von der Erkrankung betroffen waren als gleichzeitig untersuchte schwere Linien (Reynaud et al. 2005, AbdulRahman und Hafez 2009).

Fallbeschreibung

Tiere, Betrieb, Haltungs- und Managementbedingungen für die Fälle 1–3

Grundlage der folgenden Fallbeschreibungen ist ein Forschungsprojekt, welches in der Publikation von Olschewsky et al. (2020) näher beschrieben ist. Das Ziel war es, die Eignung dreier langsam wachsender Putenherkünfte für ökologische Haltungsbedingungen zu untersuchen. Dafür wurden von 2015–2018 drei Mastdurchgänge auf einem ökologischen Praxisbetrieb in Norddeutschland wissenschaftlich begleitet. In allen

drei Durchgängen kam es zu Histomonose-Ausbrüchen, deren Untersuchung nicht Gegenstand des Projektes war. Um die Eintragswege des Erregers zu ergründen und einer Ausbreitung im Bestand entgegenzuwirken, wurden, soweit im Rahmen des Projektes möglich, Analysen durchgeführt, deren Ergebnisse gemeinsam mit der Entwicklung der Histomonose-Ausbrüche im folgenden Fallbericht genauer dargestellt werden, um die Kenntnisse über Erscheinungsformen der Histomonose bei Puten zu erweitern.

Jeder Durchgang erstreckte sich jeweils von Ende Juli bzw. Anfang August über 25 Wochen. Eingestellt wurden in jedem Durchgang jeweils 100 unkupierte Putenhähne der Linien „Hockenhull Black“, „Hockenhull Bronze“ und „Kelly Broad Breast Bronze“ (Kelly BBB). Die Tiere wurden als Eintagsküken aus dem Vereinigten Königreich bzw. den Niederlanden per Auto geliefert. Im Anschluss erfolgte die gruppenweise Aufstallung von je 50 Tieren in einen Mobilstall. Dieser verfügte über sechs Abteile mit angegliederten separaten und überdachten Wintergärten sowie Freilandauslaufarealen, zu denen die Tiere ab der sechsten bzw. siebten Lebenswoche Zugang erhielten. Die Abteile im Stallinnenraum waren mit Metallgittern abgetrennt und bis auf einen Meter Höhe mit Hartfaserplatten verstärkt. Die Wintergärten waren nur mit Metallgittern abgetrennt und die Ausläufe mit Geflügelnetzen. Der Boden des Stalls war unbefestigt, wurde aber vor der Einnistung der Küken mit Hobelspänen auf ca. 20 cm eingestreut. Die Abteile konnten von einem Versorgungszugang einzeln betreten werden (Abb. 1). Die drei Genetiken wurden in jedem Durchgang in anderen Abteilen eingestellt. Haltung und Fütterung entsprachen den Vorgaben für die biologisch-dynamische Tierhaltung (Demeter) inklusive einer 100 % ökologischen Fütterung. In allen drei Durchgängen wurde, wie praxis-

üblich, in der 17., 20. und 25. Lebenswoche jeweils ein Teil der Tiere geschlachtet.

Auf dem Betrieb wurden gleichzeitig weibliche Puten, Masthühner, Legehennen und Rinder gehalten (Abb. 1).

In der Aufzucht wurden die Puten von einer fachlich versierten Person betreut. Während der Mastphase führten wechselnde Personen anstehende Arbeiten durch. Das Hygienemanagement umfasste zu jedem Mastdurchgang das Verziehen des Mobilstalls auf eine neue Fläche. Die hierfür genutzten Flächen lagen in direkter Nähe zu der Masthühnerhaltung, waren aber nach Aussage der Betriebsleiter bisher nur als Ackerland genutzt und nicht mit Geflügelmist gedüngt worden. Eine Überlappung von Auslauflächen zwischen den drei Durchgängen war wegen des begrenzten Platzes wahrscheinlich. Des Weiteren wurden nach Abschluss jedes Mastdurchgangs die folgenden Maßnahmen durchgeführt:

1. gründliches Waschen des Mobilstalls sowie der Einrichtungsgegenstände
2. Desinfektion mit Sorgene 5, Breitbanddesinfektion (Peressigsäure und Wasserstoffperoxid)
3. Kalken des gesamten Stalls von innen bis auf ca. einen Meter Höhe (Boden oder Einrichtungsgegenstände wurden nicht gekalkt)

Während des gesamten Versuchszeitraums wurden die Schuhe vor dem Betreten des Stalls gewechselt. Mitarbeiter, die auch in den anderen Bereichen (Masthühner/Legehennen) tätig waren, trugen zudem Ganzkörperanzüge, die vor dem Betreten des jeweiligen Bereichs gewechselt wurden. Schutzhandschuhe wurden nicht getragen. Der Eingangsbereich zum Stall war zwar mit einer Desinfektionsmatte ausgestattet, aber nicht ganz klar abgetrennt, sodass nicht ausgeschlossen werden konnte, dass der Versorgungsgang im vorderen Bereich mit anderen als den Stallschuhen betreten wurde.

In den Jahren vor dem Start des Projektes war es nach Aussage des Betriebsleiters auf dem Betrieb zu Infektionen mit *Histomonas meleagridis* bei Hühnern gekommen. Wie in diesen Fällen der Nachweis erfolgt war, konnte allerdings nicht ermittelt werden.

In Folge von Histomonose-Ausbrüchen wurden im Rahmen des Projektes die folgenden laboranalytischen Untersuchungen durchgeführt.

Parasitologischer Nachweis von *Heterakis gallinarum*: Vorwiegend frischer Blinddarmkot von mindestens zehn unterschiedlichen Stellen wurde als Sammelkotprobe pro Abteil entnommen. Die Sammelkotproben wurden mittels kombiniertem Sedimentations- mit folgendem Flotationsverfahren auf *H. gallinarum* durch die Parasitologie der Universität Leipzig untersucht.

Nachweis von *Histomonas meleagridis*: Alle gestorbenen und notgetöteten Tiere wurden unverzüglich gekühlt. Die nach der Schlachtung im Graubereich entnommenen Gewebeproben von Blinddarm und Leber wurden in verschließbare Probenbehälter gegeben. Teilweise wurde eine Fixierung mit Formalin vorgenommen. Tiere (gekühlt) und Proben (ungekühlt) wurden unverzüglich per UPS-Express-Versand versendet. Ein Teil der Proben wurde in der Veterinärpathologie der Universität Leipzig histologisch auf *Histomonas meleagridis* mittels PAS-Reaktion untersucht. Ein weiterer Teil wurde in der Geflügelklinik Berlin mittels PCR untersucht (inhouse-Methode, differenzialdiagnostisch validiert gegenüber *Tetratrichomonas gallinarum*).

Fall 1

Für den ersten Mastdurchgang wurden die Tiere am 28. und 31.07.2015 eingestallt. Etwa zehn Tage, nachdem die Tiere das erste Mal den Auslauf nutzten, trat der erste klinische Fall einer Histomonose mit anschließendem histologischen Erregernachweis in einer Gruppe der Kelly BBB-Puten im hinteren Bereich des Stalls (Abteil 6, Abb. 1) auf. Kurz darauf ging ein weiteres Tier mit gleicher Diagnose aus der genannten Gruppe ab. Die Puten wurden auf Anraten des behandelnden Hof-tierarztes für insgesamt drei Wochen aufgestallt. Die Untersuchung auf einen möglichen Befall mit Heterakiden ergab ein negatives Ergebnis. Darüber hinaus wurde in allen Abteilen und Wintergärten mehrfach im Abstand von ca. einer Woche Wellpappe ausgelegt, um die Tiere von einem Teil ihrer Ausscheidungen zu trennen. Die vorher eingelegte Pappe, die inzwischen zerkleinert war, verblieb im Stall. Auf die Pappe wurde alle zwei bis fünf Tage neu eingestreut. Zudem wurde dem Tränkewasser Oreganoöl mit langsamer Steigerung (max. 1 kg/1.000 l Tränkewasser) zugesetzt. Im stallnahen Bereich wurde außerdem Brandkalk ausgebracht und die Tiere erhielten in der 15. Lebenswoche erneuten Zugang zu allen Haltungsbereichen. In der 17. Lebenswoche ging ein drittes Tier in der gleichen Gruppe aufgrund einer akuten Histomonose ab, diagnostiziert mittels PCR-Untersuchung. Danach traten keine weiteren Todesfälle auf. Damit lag die Mortalitätsrate, die nur auf Abgänge durch Histomonose zurückgeführt werden konnte, insgesamt bei 1 % (Tab. 1). Um mögliche latente Infektionen zu identifizieren, wurden zur ersten Schlachtung in der 17. Lebenswoche Organproben (Blinddarm/Leber) von zwölf Tieren der betroffenen Gruppe eingesendet. Im Rahmen der histologischen Untersuchung wurden in allen Proben Flagellaten nachgewiesen. Allerdings wurde ante mortem bei keinem der untersuchten Tiere Anzeichen einer klinischen Erkrankung festgestellt. Darüber hinaus wurde eine Sammelprobe mit ca. 20 Regenwürmern aus dem Auslauf der betroffenen Gruppe entnommen und mittels PCR untersucht. Es konnte keine Histomonaden-DNA nachgewiesen werden. Zur zweiten Schlachtung in der 20. Lebenswoche wurden aus den anderen fünf nicht betroffenen Gruppen eine Sammelprobe (Blinddarm/Leber) von jeweils fünf Tieren genommen und mittels PCR untersucht. Das Ergebnis war in allen fünf Fällen negativ.

Fall 2

Im zweiten Durchgang wurden die Tiere am 26. und 27.07.2016 eingestallt. Das erste Tier (Kelly BBB) ging erneut rund zehn Tage nach der ersten Nutzung der Auslaufläche aufgrund einer Histomonose ab (Abteil 3, Abb. 1). Ein weiteres Tier aus einer Gruppe mit Hockenhull Black (Abteil 5, Abb. 1) folgte in der 13. Lebenswoche. Drei weitere Tiere aus einer Gruppe mit Hockenhull Bronze-Puten (Abteil 2, Abb. 1) gingen zudem in der 15. Lebenswoche mit entsprechender Diagnose ab. In der 17. Lebenswoche ging eine weitere Kelly BBB-Pute aus der ersten betroffenen Gruppe ab. Die Diagnosen für die genannten sechs Fälle wurden jeweils mittels histologischer Untersuchung gestellt. Insgesamt lag die Mortalitätsrate, die nur auf Abgänge durch Histomonose zurückgeführt werden konnte, insgesamt bei 2 % (Tab. 2).

In Sammelkotproben aus allen Abteilen waren keine *Heterakis*-Eier nachweisbar. Zur ersten Schlachtung in der 17. Lebenswoche wurden Sammelproben (Blind-

darm/Leber) aus allen Abteilen genommen und mittels PCR untersucht. In den ersten beiden von Abgängen betroffenen Gruppen wurde Histomonaden-DNA nachgewiesen, in den anderen Gruppen nicht.

Zur zweiten Schlachtung in der 20. Lebenswoche wurden erneut Sammelproben (Blinddarm/Leber) aus allen Gruppen genommen und mittels PCR untersucht. Alle Ergebnisse waren negativ.

Als prophylaktische Maßnahme wurden in diesem Mastdurchgang von Anfang an Oregano (Futterzusatz) mit maximal 3 kg pro 1 Tonne Futter zugesetzt. Darüber hinaus wurde wie bereits beschrieben regelmäßig Wellpappe im Wintergarten und Stallinnenraum nach dem ersten Erkrankungsfall in den betroffenen Gruppen ausgelegt. Die Tiere wurden nur zwei bis drei Tage aufgestellt, um weitere möglicherweise betroffene Tiere zu identifizieren. Im stallnahen Bereich wurde zudem Brandkalk ausgebracht.

Fall 3

Die Tiere des dritten Durchgangs wurden am 9. und 10.08.2017 eingestallt. Wieder erkrankte das erste Tier (Kelly BBB; Abteil 4, Abb. 1) ca. zehn Tage nach der ersten Nutzung des Auslaufs. Kurz nacheinander gingen

weitere drei Kelly BBB-Tiere sowie eine Hockenhull Black-Pute aus dem benachbarten Abteil 6 (Abb. 1) mit entsprechender Diagnose ab. Bis zur 17. Lebenswoche gingen noch eine Kelly BBB-Pute und vier Hockenhull Bronze-Puten aufgrund einer akuten Histomonose ab. Die Diagnosen für die genannten zehn Abgänge wurden wiederum mittels histologischer Untersuchung gestellt. Insgesamt lag die Mortalitätsrate, die nur auf Abgänge durch Histomonose zurückgeführt werden konnte, bei 3,5 % (Tab. 3).

Eine Kelly BBB-Pute mit deutlichen Symptomen (u. a. schwefelgelber Kot) genas vollständig und überlebte separiert bis zur ersten Schlachtung in der 17. Lebenswoche. Die PCR-Analyse einer Organprobe (Blinddarm/Leber) des Tieres war negativ. In Sammelkotproben aus allen Abteilen konnte erneut kein Befall mit *H. gallinarum* nachgewiesen werden. Zur ersten Schlachtung in der 17. Lebenswoche eingesendete Sammelproben (Blinddarm/Leber) aus den Abteilen 1, 4 und 5 (Abb. 1) wurden mittels PCR untersucht. Es konnte in keinem Fall Histomonaden-DNA nachgewiesen werden.

Die Maßnahmen (Oregano, Wellpappe, Brandkalk und Aufstellungszeit) wurden wie für den zweiten Mastdurchgang beschrieben durchgeführt.

TAB. 1: Mortalitätsraten verursacht durch Histomonose zu Fall 1

Genetik	Gruppengröße	Abgänge	Prozentanteil
Kelly BBB	50	3	6,0
	49	0	0,0
Hockenhull Bronze	49	0	0,0
	49	0	0,0
Hockenhull Black	45	0	0,0
	45	0	0,0
Zusammenfassung	287	3	1,0

TAB. 2: Mortalitätsraten verursacht durch Histomonose zu Fall 2

Genetik	Gruppengröße	Abgänge	Prozentanteil
Kelly BBB	50	2	4,0
	50	0	0,0
Hockenhull Bronze	47	3	6,4
	48	0	0,0
Hockenhull Black	50	0	0,0
	50	1	2,0
Zusammenfassung	295	6	2,0

TAB. 3: Mortalitätsraten verursacht durch Histomonose zu Fall 3

Genetik	Gruppengröße	Abgänge	Prozentanteil
Kelly BBB	46	4	8,7
	46	1	2,2
Hockenhull Bronze	46	3	6,5
	47	1	2,1
Hockenhull Black	49	0	0,0
	48	1	2,1
Zusammenfassung	282	10	3,5

In der Zusammenfassung der drei Fallbeispiele zeigt sich, dass bei Kelly BBB im Mittel eine Mortalitätsrate von 3,5 % aufgrund einer Histomonose zu verzeichnen war. Bei den Hockenhull Bronze-Puten lag die histomonosebedingte Mortalität bei 2,5 % und bei Hockenhull Black bei 0,7 %. Diese numerischen Unterschiede zwischen den drei Genetiken erwiesen sich allerdings nicht als signifikant (Kruskal-Wallis-Test: $p = 0,30$).

Diskussion

Die Zeitpunkte der drei Krankheitsausbrüche ca. zehn Tage nach dem jeweiligen Start der Auslaufphase legen nahe, dass sich die Tiere über den Auslauf infiziert haben. Allerdings war aufgrund des natürlichen Bodens in Stall und Wintergärten prinzipiell schon vorher Bodenkontakt möglich. Da Hühner als Reservoir für *Heterakis gallinarum* und damit auch für *Histomonas meleagridis* gelten (Wehr 1954, Lund und Chute 1974), könnte die Nähe zu den gleichzeitig auf dem Betrieb gehaltenen Masthühnern Ausgangspunkt für den Ausbruch gewesen sein. Darüber hinaus muss das Hygienemanagement als sehr niedrigschwellig betrachtet werden, was ebenfalls den Erregereintrag begünstigt haben könnte.

Die Beschränkung der klinischen Verläufe der Erkrankung auf die elfte bis 17. Lebenswoche deckt sich zumindest zum Teil mit den Beobachtungen anderer Autoren (Zenner 2005, Dauschies 2006). Durch die stichprobenartigen Probenahmen konnte allerdings nicht abschließend ermittelt werden, in welchem Umfang Tiere latent infiziert waren. Die vorhandenen Ergebnisse legen nahe, dass im ersten Mastdurchgang eine ganze Gruppe betroffen war. Dagegen war der überwiegende Teil der im weiteren Verlauf untersuchten Sammelproben negativ, was auf isolierte Einzelfälle hinweist. Obwohl ein nur niedrigschwelliges Hygienemanagement praktiziert wurde, blieb die Erkrankung dabei meist auf einzelne Gruppen beschränkt, wie es beispielsweise auch Aka et al. (2010) beschrieben haben. Im vorliegenden Fall haben möglicherweise die verhältnismäßig kleinen Gruppen die frühzeitige Identifizierung kranker Tiere erleichtert. Die Aufstallung der Tiere über drei Wochen im ersten Mastdurchgang ist hinsichtlich der Verbreitung der Krankheit allerdings als kritisch anzusehen. Den Tieren stand in dieser Zeit deutlich weniger Raum zur Verfügung, was die Verbreitung des Erregers möglicherweise befördert hat. Ein Zugang zum Freien könnte außerdem den Vorteil haben, dass *Histomonas* unter Einwirkung von UV-Licht schneller inaktiviert wird. Das Auslegen der Wellpappe hat hingegen möglicherweise die schnelle Verbreitung des Erregers innerhalb einer Gruppe in gewissem Maße reduziert. Mit dieser Maßnahme wurden die Tiere zumindest von einem Teil ihres Kotes getrennt, der gemäß den Angaben von Hu und McDougald (2003) bei der Übertragung zwischen Tieren eine große Rolle spielen kann. Darüber hinaus wurde möglicherweise die Feuchtigkeit der Einstreu weiter reduziert, was sich ebenfalls positiv ausgewirkt haben könnte. Die Idee für diese Maßnahme stammte von der Tierbetreuerin und müsste hinsichtlich ihrer tatsächlichen Wirksamkeit weiterführend untersucht werden. Darüber hinaus hat möglicherweise der Einsatz von Oregano der klinischen Manifestation oder auch der Ausbreitung der Krankheit im Bestand entgegengewirkt, da für verschiedene Phytotherapeutika

gemäß den Angaben von Zenner et al. (2003) und Anthony et al. (2005) eine entsprechende Wirksamkeit nachgewiesen wurde.

Bemerkenswert ist, dass in keinem Fall ein Befall mit *H. gallinarum* festgestellt worden ist. Dauschies (2006) weist darauf hin, dass sich bei einem akuten Krankheitsverlauf einer Histomonose die Lebensbedingungen für Heterakiden verschlechtern, sodass der Befall unter die Nachweisgrenze sinken kann. Da allerdings in keinem Fall *H. gallinarum* nachgewiesen wurde, auch wenn die Sammelkotproben in Gruppen mit gesunden Tieren entnommen wurden, kommt dieser Erreger in der vorliegenden Untersuchung eher nicht als Vektor infrage.

Ein Befall mit *Tetratrichomonas gallinarum* kann bei Vögeln ähnliche Veränderungen an den inneren Organen hervorrufen, wie es für Histomonaden beschrieben ist (Liebhart et al. 2014, Landman et al. 2016, Hauck et al. 2019). Zudem können die beiden Erreger histologisch oder auch durch eine PCR-Untersuchung nicht immer sicher voneinander unterschieden werden (Grabensteiner und Hess 2006). Da viele Diagnosen in den drei Durchgängen auf Basis histologischer Untersuchungen gestellt wurden, wäre die gezielte Untersuchung hinsichtlich des Vorhandenseins von *T. gallinarum* bei den Versuchsputen sowie den angrenzend gehaltenen Masthähnchen sinnvoll gewesen. An dieser Stelle sei allerdings darauf hingewiesen, dass zumindest bei Anwendung der PCR-Methode das Vorhandensein von *T. gallinarum* ausgeschlossen worden ist. Zudem lag in keinem Fall ein negatives PCR-Ergebnis und gleichzeitig ein positiver histologischer Befund vor.

Insgesamt können alle drei Ausbrüche vor dem Hintergrund der dargestellten Prävalenzen (Zenner 2005, Dauschies 2006, Aka et al. 2010, Hauck und Hafez 2013) als sehr moderat bezeichnet werden, insbesondere auch im Vergleich zu den Untersuchungen von Popp et al. (2011), die wiederholte Ausbrüche einer Histomonose auf einem ökologisch wirtschaftenden Betrieb feststellten, mit Mortalitäten von bis zu 100 %.

Aus den Ergebnissen kann abgeleitet werden, dass entweder der Erregerdruck von Histomonaden und Heterakiden vor Ort nicht sehr groß war oder sich die durchgeführten Maßnahmen positiv auswirkten. Möglicherweise hatten zudem weitere der von Dauschies (2006), McDougald (2005) und Zenner (2005) genannten Einflussfaktoren, wie intestinales Mikrobiom der Puten, Stressniveau oder Fütterung, gesundheitsfördernde Effekte. Darüber hinaus könnte den drei Herkünften eine erhöhte Robustheit zugesprochen werden. Die in anderen Untersuchungen (Reynaud et al. 2005, AbdulRahman und Hafez 2009) festgestellte erhöhte Anfälligkeit leichterer Herkünfte gegenüber Histomonose, konnte anhand der vorliegenden Daten in keiner Weise bestätigt werden. Numerisch fiel auf, dass die Genetik Kelly BBB mit dem höchsten Wachstumspotenzial am stärksten betroffen war und bei Hockenhull Black mit dem geringsten Wachstumspotenzial und dem niedrigsten Lebendgewicht (Olschewsky et al. 2020) am wenigsten Tiere aufgrund von Histomonose abgingen. Aufgrund der geringen Stichprobengröße und hohen Varianz konnte dieser Eindruck aber nicht statistisch abgesichert werden.

Trotz der drei Histomonose-Ausbrüche wurde ein vergleichsweise hohes Leistungsniveau der drei Genetiken erreicht (Olschewsky et al. 2020), was auf

eine insgesamt gute Konstitution der Tiere hinweist. Abschließend bleibt zu sagen, dass weiterführende Untersuchungen, insbesondere hinsichtlich des Vorhandenseins von *Tetratrichomonas gallinarum*, zu einer besseren Aufklärung des Krankheitsgeschehens beige-tragen hätten.

Danksagung

Besonderer Dank gilt der Veterinärpathologie der Universität Leipzig sowie der Geflügelklinik der Freien Universität Berlin, die umfassend bei den Erregernachweisen unterstützten und das Krankheitsgeschehen mit zahlreichen Hilfestellungen und Ratschlägen begleitet haben.

Ethische Anerkennung

Die Autoren versichern, während des Entstehens der vorliegenden Arbeit, die allgemeingültigen Regeln guter wissenschaftlicher Praxis befolgt zu haben. Alle maßgeblichen internationalen, nationalen und/oder institutionellen ethischen Richtlinien für den Umgang mit in der Studie verwendeten Tieren wurden beachtet.

Conflict of interest

Die Autoren versichern, dass keine geschützten, beruflichen oder anderweitigen persönlichen Interessen an einem Produkt oder einer Firma bestehen, welche die in dieser Veröffentlichung genannten Inhalte oder Meinungen beeinflussen können.

Finanzierung

Diese Arbeit wurde unterstützt von der Landwirtschaftlichen Rentenbank und der MAHLE-Stiftung. Die Veröffentlichung des Artikels wurde durch den Publikationsfonds der Universität Kassel gefördert. Die Autoren versichern, dass sie Daten hierzu auf begründete Nachfrage hin bereitstellen.

Autorenbeitrag

Konzeption der Arbeit: AO, KR, UK.
Datenerhebung, -analyse und -interpretation: AO.
Manuskriptentwurf: AO.
Kritische Revision des Artikels: KR, UK.
Endgültige Zustimmung der für die Veröffentlichung vorgesehenen Version: AO, KR, UK.

Literatur

- AbdulRahman L, Hafez HM (2009):** Susceptibility of different turkey lines to *Histomonas meleagridis* after experimental infection. Parasitol Res 105: 113–116. DOI 10.1007/s00436-009-1369-1.
- Aka J, Hauck R, Blankenstein P, Balczulat S, Hafez HM (2010):** Wiederauftreten von Histomonose auf einer Putenelternfarm. Reoccurrence of histomonosis in turkey breeder farm. Berl Munch Tierarztl Wochenschr: 2–7. DOI 10.2376/0005-9366-124-2.
- Anthony J-P, Fyfe L, Smith H (2005):** Plant active components – a resource for antiparasitic agents? Trends Parasitol 21: 462–468. DOI 10.1016/j.pt.2005.08.004.
- Bilic I, Jaskulska B, Souillard R, Liebhart D, Hess M (2014):** Multi-locus typing of *Histomonas meleagridis* isolates demonstrates the existence of two different genotypes. PLoS One 9: e92438. DOI 10.1371/journal.pone.0092438.
- Bradley RE, Reid W (1966):** *Histomonas meleagridis* and several bacteria as agents of infectious enterohepatitis in gnotobiotic turkeys. Exp Parasitol 19: 91–101. DOI 10.1016/0014-4894(66)90057-9.
- Brener B, Tortelly R, Menezes RC, Muniz-Pereira LC, Pinto RM (2006):** Prevalence and pathology of the nematode *Heterakis gallinarum*, the trematode *Paratanaisia bragai*, and the protozoan *Histomonas meleagridis* in the turkey, *Meleagris gallopavo*. Mem Inst Oswaldo Cruz 101: 677–681. DOI 10.1590/s0074-02762006000600017.
- Dauguschies A (2006):** Protozoeninfektionen des Nutzgeflügels (Huhn, Truthuhn, Gans, Ente, Taube). In: Schnieder T (Hrsg.), Veterinärmedizinische Parasitologie. MVS Medizinverlag GmbH & Co. KG, Stuttgart, 576–599.
- Grabensteiner E, Hess M (2006):** PCR for the identification and differentiation of *Histomonas meleagridis*, *Tetratrichomonas gallinarum* and *Blastocystis* spp. Vet Parasitol 142: 223–230. DOI 10.1016/j.vetpar.2006.07.011.
- Grabensteiner E, Liebhart D, Weissenböck H, Hess M (2006):** Broad dissemination of *Histomonas meleagridis* determined by the detection of nucleic acid in different organs after experimental infection of turkeys and specified pathogen-free chickens using a mono-eukaryotic culture of the parasite. Parasitol Int 55: 317–322. DOI 10.1016/j.parint.2006.07.004.
- Hauck R (2017):** Interactions Between Parasites and the Bacterial Microbiota of Chickens. Avian Dis 61: 428–436. DOI 10.1637/11675-051917-Review.1.
- Hauck R, Hafez HM (2013):** Experimental infections with the protozoan parasite *Histomonas meleagridis*: a review. Parasitol Res 112: 19–34. DOI 10.1007/s00436-012-3190-5.
- Hauck R, Lüscho D, Hafez HM (2006):** Detection of *Histomonas meleagridis* DNA in different organs after natural and experimental infections of meat turkeys. Avian Dis 50: 35–38. DOI 10.1637/7421-081505R.1.
- Hauck R, Stoute S, Savaris T, Shivaprasad HL (2019):** Typhlohepatitis and Amyloidosis Associated with High Mortality in Chukar Partridges (*Alectoris chukar*). Avian Dis 63: 446–451. DOI 10.1637/avdi-AVDI-19-00002.
- Hegngi F, Doerr J, Cummings T, Schwartz R, Saunders G, Zajac A, Larsen C, Pierson F (1999):** The effectiveness of benzimidazole derivatives for the treatment and prevention of histomonosis (blackhead) in turkeys. Vet Parasitol 81: 29–37. DOI 10.1016/S0304-4017(98)00233-7.
- Hess M, Liebhart D, Bilic I, Ganas P (2015):** *Histomonas meleagridis* – new insights into an old pathogen. Vet Parasitol 208: 67–76. DOI 10.1016/j.vetpar.2014.12.018.
- Hu J, McDougald LR (2003):** Direct Lateral Transmission of *Histomonas meleagridis* in Turkeys. Avian Dis 47: 489–492. DOI 10.1637/0005-2086(2003)047[0489:DLTOHM]2.0.CO;2.
- Huber K, Gouilloud L, Zenner L (2007):** A preliminary study of natural and experimental infection of the lesser mealworm *Alphitobius diaperinus* (Coleoptera: Tenebrionidae) with *Histomonas meleagridis* (Protozoa: Sarcocystidophora). Avian Pathol 36: 279–282. DOI 10.1080/03079450701447317.

- Kemp RL, Reid WM (1966):** Staining Techniques for Differential Diagnosis of Histomoniasis and Mycosis in Domestic Poultry. *Avian Dis* 10: 357. DOI 10.2307/1588284.
- Landman WJM, Molenaar RJ, Cian A, van der Heijden HMJF, Viscogliosi E (2016):** Granuloma disease in flocks of productive layers caused by *Tetratrichomonas gallinarum*. *Avian Pathol* 45: 465–477. DOI 10.1080/03079457.2016.1163325.
- Liebhart D, Hess M (2020):** Spotlight on Histomonosis (blackhead disease): a re-emerging disease in turkeys and chickens. *Avian Pathol* 49: 1–4. DOI 10.1080/03079457.2019.1654087.
- Liebhart D, Neale S, Garcia-Rueda C, Wood AM, Bilic I, Wernsdorf P, Jaskulska B, Hess M (2014):** A single strain of *Tetratrichomonas gallinarum* causes fatal typhlohepatitis in red-legged partridges (*Alectoris rufa*) to be distinguished from histomonosis. *Avian Pathol* 43: 473–480. DOI 10.1080/03079457.2014.959435.
- Liebhart D, Ganas P, Sulejmanovic T, Hess M (2017):** Histomonosis in poultry: previous and current strategies for prevention and therapy. *Avian Pathol* 46: 1–18. DOI 10.1080/03079457.2016.1229458.
- Lotfi A-R, Abdelwhab EM, Hafez HM (2012):** Persistence of *Histomonas meleagridis* in or on materials used in poultry houses. *Avian Dis* 56: 224–226. DOI 10.1637/9519-090910-ResNote.1.
- Lund EE (1967):** Response of Four Breeds of Chickens and One Breed of Turkeys to Experimental *Heterakis* and *Histomonas* Infections. *Avian Dis* 11: 491–502.
- Lund EE, Chute A (1974):** The reproductive potential of *Heterakis gallinarum* in various species of galliform birds: Implications for survival of *H. gallinarum* and *Histomonas meleagridis* to recent times. *Int J Parasitol* 4: 455–461. DOI 10.1016/0020-7519(74)90061-7.
- Lund EE, Wehr EE, Elli DJ (1966):** Earthworm transmission of *Heterakis* and *Histomonas* to turkeys and chickens. *J Parasitol* 52: 899–902.
- McDougald LR (2005):** Blackhead disease (histomoniasis) in poultry: a critical review. *Avian Dis* 49: 462–476. DOI 10.1637/7420-081005R.1.
- Munsch M, Lotfi A, Hafez HM, Al-Quraishy S, Mehlhorn H (2009):** Light and transmission electron microscopic studies on trophozoites and cyst-like stages of *Histomonas meleagridis* from cultures. *Parasitol Res* 104: 683–689. DOI 10.1007/s00436-008-1246-3.
- Olschewsky A, Riehn K, Knierim U (2020):** Suitability of Slower Growing Commercial Turkey Strains for Organic Husbandry in Terms of Animal Welfare and Performance. *Front Vet Sci* 7: 600846. DOI 10.3389/fvets.2020.600846.
- Popp C, Hauck R, Balczulat S, Hafez HM (2011):** Recurring histomonosis on an organic farm. *Avian Dis* 55: 328–330. DOI 10.1637/9596-110810-Case.1.
- Reynaud M-C, Zenner L, Alogninouwa T, Chauve C (2005):** Comparison of the susceptibility to *Histomonas meleagridis* infection of two strains of turkey (*Meleagris gallopavo*): preliminary study. *Rev Med Vet* 156: 620–623.
- Wehr EE (1954):** Blackhead of turkeys primarily transmitted through cecal worm eggs. *J Parasitol* 40: 26.
- Zaragatzki E, Hess M, Grabensteiner E, Abdel-Ghaffar F, Al-Rasheid KAS, Mehlhorn H (2010):** Light and transmission electron microscopic studies on the encystation of *Histomonas meleagridis*. *Parasitol Res* 106: 977–983. DOI 10.1007/s00436-010-1777-2.
- Zenner L (2005):** Données actuelles sur l'infection à *Histomonas meleagridis* chez les volailles. *Bul Acad Vét France* 158: 161–166.
- Zenner L, Callait MP, Granier C, Chauve C (2003):** In vitro effect of essential oils from *Cinnamomum aromaticum*, *Citrus limon* and *Allium sativum* on two intestinal flagellates of poultry, *Tetratrichomonas gallinarum* and *Histomonas meleagridis*. *Parasite* 10: 153–157. DOI 10.1051/parasite/2003102153.

Korrespondenzadresse:

Anna Olschewsky
 Ökologische Agrarwissenschaften Universität Kassel
 Nordbahnhofstr. 1a
 37213 Witzenhausen
 olschewsky@uni-kassel.de