Open Access

Berl Münch Tierärztl Wochenschr
DOI 10.2376/1439-0299-2020-33

© 2020 Schlütersche
Verlagsgesellschaft mbH & Co. KG
ISSN 1439-0299

Korrespondenzadresse:
teresa.maria.punsmann@tiho-hannover.de

Eingegangen: 07.09.2020
Angenommen: 03.11.2020
Veröffentlicht: 26.11.2020

https://www.vetline.de/berliner-und-muenchener-tieraerztliche-wochen-schrift-open-access

Klinik für kleine Klauentiere und forensische Medizin und Ambulatorische Klinik der Stiftung Tierärztliche Hochschule Hannover

Mumifizierung von Schaf-Ziegen-Hybrid-Zwillingen mit verlängerter Trächtigkeit

Mummification of sheep-goat-hybrid-twins with prolonged gestation period

Teresa Maria Punsmann, Johanna Maria Meilwes, Martin Ganter

Zusammenfassung

Eine 16 Jahre alte weibliche Ziege wurde wegen Tympanie, intermittierender Koliksymptome, laktierenden Euters und Vaginalausfluss in der Klinik vorgestellt. Die Ziege hatte bis etwa ein Jahr vor der Vorstellung Kontakt zu einem unkastrierten Schafbock. Durch klinische, ultrasonografische und röntgenologische Untersuchungen wurde eine Trächtigkeit mit lebenden Früchten ausgeschlossen. Nach medikamentöser Geburtsauslösung konnten zwei mumifizierte Feten entwickelt werden. In molekulargenetischen Untersuchungen konnten diese als Schaf-Ziegen-Hybride identifiziert werden.

Schlüsselwörter: Schiege, PGF2α, Geburtsauslösung, Laktation, Kolik

Summary

A 16-year-old female goat was referred to the clinic due to tympany, lactating udder, vaginal discharge and intermittend colic. The goat was in contact with an uncastrated ram until about one year before the presentation. By clinical, ultrasonographic and radiographic examinations a pregnancy with living fetuses was excluded. Two mummified fetuses were delivered after drug induced birth. In a molecular genetic investigation these could be identified as sheep-goat-hybrids.

Keywords: geep, PGF2α, induction of labour, lactation, colic

CC BY-NC-ND 4.0

Einleitung

In experimentellen Studien konnten erfolgreiche Kreuzungen von Schafen und Ziegen erzeugt werden (Fehilly et al. 1984, Kelk et al. 1997, Meinecke-Tillmann und Meinecke 1984, Warwick und Berry 1949). Auch bei der gemeinsamen Haltung von Schafen und Ziegen kommt es immer wieder zu der Verpaarung beider Spezies (Lühken et al. 2009, Mine et al. 2000, Stewart-Scott et al. 1990). Schaf-Ziegen-Hybride sind umgangssprachlich unter dem Begriff „Schiege" bekannt. Während Verpaarungen von männlichen Ziegen mit weiblichen Schafen zu keiner erfolgreichen Trächtigkeit führen, liegt die Fertilitätsrate bei einer Verpaarung weiblicher Ziegen mit männlichen Schafen bei über 70 %. Vermutet wird, dass die Kapazitation der Ziegen-Spermien im weiblichen Genitaltrakt von Schafen nicht möglich ist. Die genauen Mechanismen sind allerdings noch nicht bekannt (Kelk et al. 1997). Schaf-Ziegen-Hybride werden in der Regel nach einigen Wochen abortiert (Kelk et al. 1997, Lühken et al. 2009), in seltenen Fällen kommen lebende Hybride zur Welt (Letshwenyo und Kedikilwe 2000, Stewart-Scott et al. 1990).

Die Mumifizierung eines Fetus im Uterus erstreckt sich für gewöhnlich über mehrere Wochen. Voraussetzungen für eine Mumifizierung sind ein Absterben des Fetus nach der Osteogenese (bei Schaf und Ziege im zweiten und dritten Trimester der Trächtigkeit; Lefebvre 2015, Ogbu et al. 2011), eine rasche Resorption von Flüssigkeit aus Fetus und Uterus sowie ein sauerstoff- und bakterienfreier Uterus (Lefebvre 2015).

Die häufigste Ursache für die Mumifizierung eines Fetus bei Schaf und Ziege ist ein infektiöses Geschehen. Ursächlich sind unter anderem Infektionen mit *Toxoplasma gondii*, *Coxiella burnetii*, *Chlamydophila abortus*, die zoonotisches Potential besitzen, und dem Border-Disease-Virus (Lefebvre 2015). Zu den Anzeichen einer Trächtigkeit mit mumifizierten Feten zählt unter anderem eine Euteranbildung, die sich im Verlauf auch wieder zurückbilden kann (Purohit et al. 2006). Bei Ziegen ist der Erhalt der Trächtigkeit davon abhängig, dass Progesteron vom Corpus luteum gebildet wird (Bostedt et al. 2019, Matthews 2016). Häufig handelt es sich bei dem mumifizierten Fetus deshalb um einen toten Zwilling zusätzlich zu einem normal ausgetragenen Fetus. Durch den lebenden Fetus bleibt das Corpus luteum erhalten (Ogbu et al. 2011). Viele mumifizierte Früchte werden im Rahmen einer normalen Geburt entwickelt, in anderen Fällen ist eine Geburtseinleitung nötig (Purohit et al. 2006). Da das zum Trächtigkeitserhalt benötigte Progesteron bei der Ziege während der gesamten Trächtigkeitsdauer vom Gelbkörper gebildet wird, ist, anders als beim Schaf, eine Abortauslösung während der gesamten Zeit durch Prostaglandingabe möglich (Matthews 2016).

Fallbeschreibung

Patient und Anamnese

Der Klinik für kleine Klauentiere und forensische Medizin und Ambulatorischen Klinik der Stiftung Tierärztliche Hochschule Hannover wurde eine 16 Jahre alte weibliche Ziege vorgestellt. Es handelte sich um eine Zwergziegen-Kreuzung mit einem Körpergewicht von 41 kg. Das Tier zeigte zum Zeitpunkt der Vorstellung seit etwa einem Jahr intermittierend Koliksymptome. Seit einigen Wochen besaß die Ziege zudem ein deutlich angebildetes Euter. Die Besitzer gaben an, dass kein Kontakt zu einem Ziegenbock bestanden hätte. Bis etwa ein Jahr vor der Vorstellung befand sich allerdings ein unkastrierter Schafbock im Bestand. Am Tag der Überweisung in die Klinik war die Ziege durch Fressunlust und Tympanie aufgefallen. Außerdem zeigte sie bräunlich-gelben Vaginalausfluss. Der zur Rate gezogene Haustierarzt konnte ein etwa 20 cm langes, aus der Vagina hängendes, Gewebestück entfernen und sedierte das Tier für den Transport in die Klinik.

Allgemeine klinische Untersuchung

Die Ziege zeigte sich bei der klinischen Allgemeinuntersuchung in der Klinik munter, allerdings von geringgradig geminderter Aufmerksamkeit. Bei der Untersuchung fielen eine vorgewölbte Flankenregion, ein laktierendes Euter und blasse Konjunktivalschleimhäute auf. Das Abdomen war angespannt und im Bereich des Pansens tympanisch. Palpatorisch konnten keine Strukturen differenziert werden und es bestand keine Schmerzhaftigkeit. Aus der rechten Euterhälfte ließ sich ein wässriges, weißes Sekret ermelken. Die Euterhaut war abziehbar, nicht vermehrt warm und das Parenchym weich. Der Pansen wies keine Motorik auf. Das Herz schlug mit einer Frequenz von 60 Schlägen pro Minute, gleichmäßig leise, aber regelmäßig, die Herztöne waren gut voneinander abgesetzt und es konnten keine Nebengeräusche auskultiert werden. Die rektal gemessene Körperinnentemperatur war mit 36,7 °C deutlich erniedrigt (Referenzbereich: 38,5–39,5 °C; Bostedt et al. 2019). An den Folgetagen lag die Körperinnentemperatur im Referenzbereich. Bereits bei der adspektorischen Untersuchung fiel bräunlich gelbes, geruchloses, dickflüssiges Sekret im Bereich der Vagina auf.

Weiterführende Untersuchungen

Vaginale Untersuchung

Die Untersuchung mittels Spreiz- sowie Röhrenspekulum war erschwert, da sich der Bereich der Vagina als sehr eng darstellte. Die Vaginalschleimhaut und Cervix waren nicht beurteilbar. Durch das Spekulum floss bräunliche seromuköse Flüssigkeit ab.

Ultraschall

Es wurde eine transkutane Ultraschalluntersuchung im Bereich der weniger behaarten Region zwischen Kniefalte und Euteransatz durchgeführt (Gerät: Honda Electronics Co., Ltd. HS-1600, Sektorschallkopf 5–7,5–9 Mhz). Bei der Ultraschalluntersuchung erschien die Uteruswand dünn. Im Uterus befanden sich anechogene Flüssigkeit sowie hyperechogene, karunkelähnliche Strukturen. Fruchtteile ließen sich nicht differenzieren (Abb. 1).

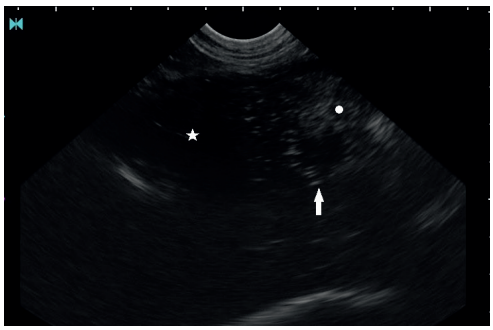

ABB. 1: *Ultraschalluntersuchung des Uterus. Im Uterus befinden sich anechogene Flüssigkeit (Stern) sowie hyperechogene, karunkelähnliche Strukturen (Pfeil) und eine diffuse hyperechogene Struktur, bei der es sich vermutlich um Anteile der Mumien handelt (Punkt). Foto: Teresa Maria Punsmann*

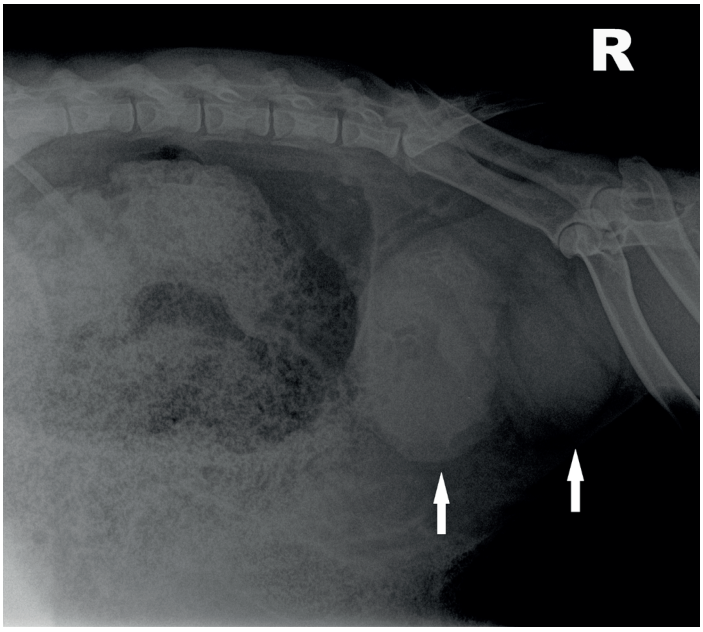

ABB. 2: *Latero-laterale Röntgenaufnahme vom kaudalen Abdomen und Becken der Ziege. Im kaudalen Bereich sind beide Uterushörner vergrößert und verschattet zu erkennen (Pfeile). Strukturen innerhalb des Uterus lassen sich nicht differenzieren. Foto: Teresa Maria Punsmann*

ABB. 3: *Fotos der Mumien nach dem Auszug aus dem Uterus. Foto: Teresa Maria Punsmann*

Röntgen
Zur weiteren Abklärung wurde ein Röntgenbild angefertigt. Auf diesem waren beide Uterushörner deutlich vergrößert und verschattet zu erkennen. Strukturen innerhalb des Uterus ließen sich nicht differenzieren (Abb. 2).

Blutuntersuchung
Es zeigten sich weder im roten Blutbild noch im Differenzialblutbild Auffälligkeiten. Eine Q-Fieber-Infektion wurde mittels serologischer Untersuchung ausgeschlossen.

Therapie
Aufgrund der Tympanie wurde die Ziege zunächst mit krampflösenden Medikamenten (Butylscopolaminbromid + Metamizol-Natrium [Buscopan compositum®, Boehringer Ingelheim Vetmedica GmbH, Ingelheim] und ColoSan® [PlantaVet GmbH, Bad Waldsee]) behandelt und der Pansen per Nasenschlundsonde abgegast. Des Weiteren erfolgte eine Infusionstherapie (Elektrolytlösung [Dechra Veterinary Products GmbH Deutschland, Aulendorf]) zur Stabilisierung des Kreislaufs und eine antibiotische Behandlung (Amoxicillin-Natrium [Amoxisel® 100 mg/ml, Selectavet Dr. Otto Fischer GmbH]) aufgrund des Vaginalausflusses. In den folgenden Tagen konnte keine Tympanie mehr beobachtet werden.

Da der Verdacht auf Ansammlung von Flüssigkeit im Uterus bestand, wurde die Ziege nach der Kreislaufstabilisierung am Folgetag mit 1 ml Cloprostenol R(+)-Enantiomer (Cyclosynchron® 75 µg/ml, aniMedica GmbH, Senden-Bösensell) behandelt. Da deutliche vaginale Sekretion bestand, war von einer geöffneten Cervix auszugehen und es wurde zusätzlich 1 ml Oxytocin (Oxytocin® 10 I.E./ml, CP-Pharma, Burgdorf) injiziert.

Etwa drei Stunden nach dieser Behandlung wurde ein gewebiger Strang, der etwa 10 cm aus der Vagina hing, bemerkt. Durch leichten Zug konnten Fruchthüllen, Nachgeburtsbestandteile sowie zwei mumifizierte Feten entwickelt werden (Abb. 3).

Weiterer Verlauf
Die folgenden drei Tage in der Klinik verhielt sich die Ziege munter. Seröser, bräunlicher Vaginalausfluss trat zunächst noch in geringem Maße auf, sistierte aber schließlich. Die Ziege nahm nur geringe Mengen Futter auf. Da es sich bei dem Tier um ein Liebhabertier handelte und die Therapie abgeschlossen war, wurde sie von den Besitzern abgeholt. Nach Rücksprache mit den Besitzern etwa vier Wochen später fraß die Ziege in der gewohnten Umgebung gut, Koliksymptome traten keine mehr auf.

Weiterführende Untersuchung der Feten
Mikrobiologische Diagnostik
Das Material wurde weitergehend auf abortauslösende Infektionserreger untersucht, die als Zoonose auf den Menschen übertragbar sind. Es konnten mittels PCR keine *Chlamydia*- und *Coxiella burnetii*-Nukleinsäuresequenzen nachgewiesen werden.

Molekulargenetische Diagnostik
Probenmaterial der Feten wurde zur molekulargenetischen Untersuchung an das Institut für Tierzucht und Haustiergenetik der Justus-Liebig-Universität Gießen gesandt. Eine zytogenetische Untersuchung des Probenmaterials war nicht möglich, deshalb erfolgte die Sequenzierung eines Abschnitts des Interleukin-2-Gens (Lühken et al. 2009). Das Probenmaterial erwies sich in allen Nukleotidpositionen des sequenzierten Abschnitts des Interleukin-2-Gens als hete-

rozygot. In diesen Abschnitten bestehen Variationen zwischen Schaf und Ziege, außerdem sind diese Positionen innerhalb der beiden Spezies nicht polymorph. Bei den mumifizierten Feten handelte es sich damit um Schaf-Ziegen-Hybriden.

Diskussion

Der Nachweis des Hybridstatus einer „Schiege" kann durch unterschiedliche molekulargenetische Methoden erfolgen (Lühken et al. 2009).

Der diploide Chromosomensatz einer Ziege umfasst 60 Chromosomen, der eines Schafes 54 Chromosomen (Berry 1938). Die Anzahl der Chromosomen des diploiden Chromosomensatzes eines Schaf-Ziegen-Hybriden beträgt 57 Chromosomen (Hancock und Jacobs 1966). Aufgrund der unterschiedlichen Chromosomensätze ist der Nachweis des Hybridstatus unter anderem über die Anfertigung und Auswertung eines Karyogramms möglich. Da es sich bei dem zu untersuchenden Material um mumifizierte Feten handelte, standen keine lebenden Zellen zur Anfertigung eines Karyogramms zur Verfügung.

Bei dem hier vorliegenden Fall erfolgte der Nachweis, dass es sich um einen Schaf-Ziegen-Hybriden handelt, über die Bestimmung des Hybridstatus der Kern-DNA (Lühken et al. 2009). Es wurde ein Abschnitt des Interleukin-2-Gens sequenziert. Die überprüften Positionen innerhalb der Sequenz sind bei Schaf und Ziege nicht polymorph und für die jeweilige Tierart spezifisch (Lühken et al. 2009). Da die Bereiche in allen überprüften Regionen heterozygot sind, handelt es sich um einen Schaf-Ziegen-Hybriden.

Das Alter der Feten zum Zeitpunkt des Absterbens wurde anhand der Scheitel-Steiß-Länge geschätzt. Da es sich um mumifizierte Zwillinge und Schaf-Ziegen-Hybriden handelt, ist eine Altersbestimmung nur näherungsweise möglich. Die Scheitel-Steiß-Länge betrug bei den mumifizierten Feten 7–8 cm. Von Kressin und Brehm (2019) wird für eine Scheitel-Steiß-Länge von 8 cm beim Schaf ein Alter von 50 Tagen angegeben. Bei Ziegen beträgt das Alter eines 5,7–8,5 cm großen Fetus 50–60 Tage. Das Alter der mumifizierten Feten liegt damit bei etwa 55 Tagen. Dies entspricht auch den in der Literatur zu findenden Angaben, dass die meisten Schaf-Ziegen-Hybriden in Folge einer maternalen Immunantwort in den ersten Wochen der Trächtigkeit absterben (Anderson 1988, Kelk et al. 1997).

Der Bock hatte etwa ein Jahr vor der Behandlung der Ziege in der Klinik den Bestand verlassen und es bestand laut Besitzerangaben kein weiterer Kontakt zu anderen Schaf- oder Ziegenböcken, deshalb ist von einer Trächtigkeitsdauer mindestens zwölf Monaten auszugehen. Unterstützt wird dieses von der Beobachtung der Besitzer, dass die Ziege seit etwa einem Jahr sporadisch auftretende Koliken zeigte, die vermutlich auf Uteruskontraktionen zur Ausstoßung der Feten zurückzuführen sind. Vermutlich waren die Kontraktionen nicht ausreichend oder es lag keine genügende Öffnung der Cervix vor um eine frühere Ausstoßung der Feten zu erreichen.

Neben dem kurz vor der Vorstellung in der Klinik auftretenden Vaginalausfluss, beobachteten die Besitzer seit einigen Wochen eine Größenzunahme des Euters. Das Euter wies keine Anzeichen einer Entzündung auf und es ließ sich ein wässrig-milchiges Sekret ermelken. Wie auch im Verlauf einer physiologischen Trächtigkeit (Anderson und Wahab 1990, Anderson et al. 1981, Fleet et al. 1975) ist die Anbildung des Euters auch ein häufig anzutreffendes Symptom bei Trächtigkeiten mit mumifizierten Feten (Purohit et al. 2006). Allerdings darf ein laktierendes Euter nicht als alleiniges Indiz für das Vorliegen einer Trächtigkeit gesehen werden. Vor allem bei älteren Ziegen kann eine Euteranbildung verschiedene andere Ursachen haben. So tritt bei ihnen gehäuft eine Lactatio falsa, also Euteranbildung und Milchbildung ohne bestehende Trächtigkeit (Arlt et al. 2011) auf. Auch im Verlauf einer Scheinträchtigkeit/ Hydrometra kann es zu Milchbildung kommen (Kornalijnslijper et al. 1997, Purohit und Mehta 2012, Taverne et al. 1995). Ebenso können ein laktierendes Euter wie auch der Vaginalausfluss auf Tumoren des Uterus und der Cervix hinweisen (Jokiel et al. 2012). Bei Vorliegen eines laktierenden Euters und/oder Vaginalausflusses sollte deshalb immer eine Ultraschalluntersuchung des Uterus durchgeführt werden, um eine Aussage zur Ursache, Therapie und Diagnose treffen zu können. Da die Vergrößerung des Euters bei Ziegen unterschiedlichste Ursachen haben kann, ist nicht mit Bestimmtheit zu sagen, ob die Euteranbildung in diesem Fall alleinig auf die mumifizierten Feten zurückzuführen ist.

Bei dem hier vorgestellten Fall stellte sich der Uterus in der Ultraschall- und Röntgenuntersuchung als mit hyperechogenen, teils röntgendichten Strukturen gefüllt dar. Weder in der Ultraschalluntersuchung noch in den angefertigten Röntgenbildern ließen sich Knochenstrukturen differenzieren. Dies ist wahrscheinlich auf die geringen Kontrastunterschiede zwischen den mumifizierten Feten und den sie umgebenden Fruchthüllen zurückzuführen. Während der Mumifizierung wird den Feten Flüssigkeit entzogen. Zum Ende der Mumifizierung legen sich die Fruchthüllen und Uteruswand eng an den Fetus (Lefebvre 2015). Dadurch entwickelt sich eine dichte Masse, die in dem hier vorliegenden Fall wahrscheinlich die Differenzierung der Gewebe in der Ultraschalluntersuchung verhindert und im Röntgenbild zu einem homogen röntgendichten Erscheinungsbild geführt hat.

Bei der in der Klinik für kleine Klauentiere untersuchten und behandelten Ziege sollte die Entleerung des Uterus medikamentös erreicht werden. Da bei Ziegen Progesteron über die gesamte Trächtigkeit vom Gelbkörper gebildet wird, erfolgte um eine weitere Öffnung der Cervix und die Entleerung des Uterus zu erreichen, eine Therapie mit Cloprostenol, einem PGF2α-Analogon. Bei geschlossener Cervix öffnet sich diese etwa zwei Tage nach der Gabe (Fitzpatrick 1977). Die Gabe von PGF2α bzw. dessen Analoga wirkt zudem unterstützend auf die Kontraktilität des Myometriums. Bei Schafen ist eine Öffnung der Cervix durch Luteolyse nicht zu erreichen, da bei ihnen ab dem zweiten Trimester der Trächtigkeit die Progesteronproduktion von der Plazenta übernommen wird (Bostedt et al. 2019).

Aufgrund der uterotonischen Wirkung hat sich Oxytocin zur Geburts- oder Aborteinleitung beim Pferd durchgesetzt (Paccamonti 2001). Ogbu et al. (2011) beschrieben die Anwendung von Oxytocin zur Geburtseinleitung bei einer Ziege. Eine Stunde nach Beginn einer Oxytocin-Dauertropfinfusion konnten ein leben-

des Lamm sowie zwei mumifizierte Feten entwickelt werden. Bei der in der Klinik für kleine Klauentiere vorgestellten Ziege wurde Oxytocin nicht über einen Dauertropf infundiert, sondern einmalig injiziert, um mögliche Nebenwirkungen wie Dauerkontraktionen des Uterus zu vermeiden. Einmalige Gaben werden aufgrund der kurzen Halbwertszeit des Oxytocins in der Regel gut toleriert, wobei vor der Applikation von Oxytocin sichergestellt werden sollte, dass die Cervix geöffnet ist und sich die Frucht (bei fortgeschrittener Trächtigkeit) in physiologischer Lage, Stellung und Haltung befindet (Bostedt et al. 2019).

Bei Einlieferung des Tieres in die Klinik lag die Temperatur deutlich unter dem Referenzbereich. Dies ist wahrscheinlich auf die Sedation des Tieres vor dem Transport oder eventuell auch einen Messfehler zurückzuführen. Auch die blassen Schleimhäute und die reduzierte Aufmerksamkeit des Tieres waren an den folgenden Tagen, nach der Stabilisierung des Kreislaufs, nicht mehr festzustellen und sind auf die vorausgegangene Sedation zurückzuführen.

Die Tympanie der Ziege kann nicht direkt mit den mumifizierten Feten in Verbindung gebracht werden. Die Ursache hierfür konnte nicht abschließend geklärt werden.

Zusammenfassung

In Herden, in denen Schafe und Ziegen gemeinsam gehalten werden, kann es bei einer Verpaarung beider Spezies zu einer Trächtigkeit kommen. In seltenen Fällen werden lebende Lämmer geboren. Sterben die Feten ab, so können durch die Mumifizierung der Feten Komplikationen entstehen. Symptome können ein laktierendes Euter, Vaginalausfluss und/oder intermittierende Koliken sein. Da diese Symptome auch andere Ursachen haben können (physiologische Trächtigkeit, Tumoren, Lactatio falsa, Hydrometra) sollte zur Absicherung der Diagnose eine Ultraschalluntersuchung und/oder röntgenologische Untersuchung durchgeführt werden. Therapeutisch kann der Einsatz von Prostaglandinen bzw. deren Derivaten und Oxytocin sinnvoll sein.

Danksagung

Wir bedanken uns beim Institut für Tierzucht und Haustiergenetik der Justus-Liebig-Universität Gießen für die molekulargenetische Untersuchung der Probe.

Conflict of interest

Bei keinem der Autoren besteht im Zusammenhang mit der Veröffentlichung ein Interessenkonflikt. Es wurde keine finanzielle Unterstützung gewährt, die das Ergebnis der vorliegenden Studie beeinflussen könnte.

Ethische Anerkennung

Nicht notwendig.

Förderung

Die Veröffentlichung wurde durch das Förderprogramm „Open Access Publizieren“ der Deutsche Forschungsgemeinschaft (DFG) und der Stiftung Tierärztliche Hochschule Hannover unterstützt.

Autorenbeitrag

Verfasser: T.M.P., J.M.M.
Untersuchung und Therapie: T.M.P., J.M.M.
Fotos: T.M.P.
Korrektur und Genehmigung des zur Veröffentlichung vorgesehenen Manuskriptes: T.M.P., J.M.M., M.G.

Literatur

Anderson GB (1988): Interspecific pregnancy: barriers and prospects. Biol Reprod 38: 1–15.

Anderson R, Wahab IM (1990): Changes in parenchyma and stroma of goat udders during pregnancy, lactation and involution. Small Rumin Res 3: 605–615.

Anderson R, Harness J, Snead A, Salah MS (1981): Mammary growth pattern in goats during pregnancy and lactation. J Dairy Sci 64: 427–432.

Arlt S, Reinecke A, Drillich M, Fischer-Tenhagen C, Heuwieser W (2011): Lactatio falsa bei der Ziege – Fallsammlung und Erfahrungen mit der Amputation des Gesäuges. Tierärztl Prax 39: 27–32.

Berry RO (1938): Comparative studies on the chromosome numbers in sheep, goat, and sheep-goat hybrids. J Hered 29: 343–350.

Bostedt H, Ganter M, Hiepe T (2019): Klinik der Schaf- und Ziegenkrankheiten. Thieme, Stuttgart.

Fehilly CB, Willadsen SM, Tucker EM (1984): Interspecific chimaerism between sheep and goat. Nature 307: 634–636.

Fitzpatrick R (1977): Dilatation of the uterine cervix. In: The Fetus and Birth. Wiley Online Library. Ciba Found Symp 47: 31–39.

Fleet I, Goode JA, Hamon MH, Laurie M, Linzell J, Peaker M (1975): Secretory activity of goat mammary glands during pregnancy and the onset of lactation. J Physiol 251: 763–773.

Hancock J, Jacobs PA (1966): The chromosomes of goat× sheep hybrids. J Reprod Fert 12: 591–592.

Jokiel J, Wohlsein P, Dühlmeier R, Roth C, Altrock A, Henning-Pauka I, Bothe F, Ganter M (2012): Uterus- und Zervikaltumoren bei alten Ziegen und Schafen. Tierärztl Prax 5: A22.

Kelk DA, Gartley CJ, Buckrell BC, King WA (1997): The interbreeding of sheep and goats. Can Vet J 38: 235.

Kornalijnslijper J, Kemp B, Bevers M, Van Oord H, Taverne MAM (1997): Plasma prolactin, growth hormone and progesterone concentrations in pseudopregnant, hysterectomized and pregnant goats. Anim Reprod Sci 49: 169–178.

Kressin M, Brehm R (2019): Embryologie der Haustiere. 7. Aufl. Thieme, Stuttgart.

Lefebvre RC (2015): Fetal mummification in the major domestic species: current perspectives on causes and management. Vet Med (Auckl) 6: 233–244.

Letshwenyo M, Kedikilwe K (2000): Goat-sheep hybrid born under natural conditions in Botswana. Vet Rec 146(25): 732–734.

Lühken G, Wagner H, Seichter D, Hecht W, Erhardt G (2009): Genetic characterization of a sheep-dwarf goat hybrid. Cytogenet Genome Res 125: 158–161.

Matthews JG (2016): Diseases of The Goat. 4th ed. Wiley Online Library, Wiley-Blackwell, Ames, Iowa.

Meinecke-Tillmann S, Meinecke B (1984): Experimental chimaeras – removal of reproductive barrier between sheep and goat. Nature 307: 637–638.

Mine O, Kedikilwe K, Ndebele R, Nsoso S (2000): Sheep-goat hybrid born under natural conditions. Small Ruminant Res 37: 141–145.

Ogbu E, Omamegbe J, Ukaha R, Njoku U, Nnakwe K, Nwoha R (2011): Dystocia and foetal mummification in a West African dwarf doe (A case report). Nig Vet J 32: 357–361.

Paccamonti D (2001): Milk electrolytes and induction of parturition. Pferdeheilkd 17: 616–618.

Purohit G, Mehta JS (2012): Hydrometra in goats (Capra hircus): Clinical analysis of 26 cases. Rumin Sci 1: 117–119.

Purohit G, Gupta A, Gaur M, Sharma A, Bihani D (2006): Periparturient disorders in goats. A retrospective analysis of 324 cases. Dairy Goat J 84: 24–33.

Stewart-Scott I, Pearce P, Dewes H, Thompson J (1990): A case of a sheep-goat hybrid in New Zealand. New Zeal Vet J 38: 7–9.

Taverne M, Hesselink J, Bevers M, Van Oord H, Kornalijnslijper JE (1995): Aetiology and endocrinology of pseudopregnancy in the goat. Reprod Dom Anim 30: 228–230.

Warwick BL, Berry R (1949): Inter-Generic and intra-specific embryo transfers: In Sheep and Goats. J Hered 40: 297–303.

Korrespondenzadresse
Teresa Maria Punsmann
Klinik für kleine Klauentiere und forensische Medizin und Ambulatorische Klinik
Stiftung Tierärztliche Hochschule Hannover
Bischofsholer Damm 15
30173 Hannover
teresa.maria.punsmann@tiho-hannover.de