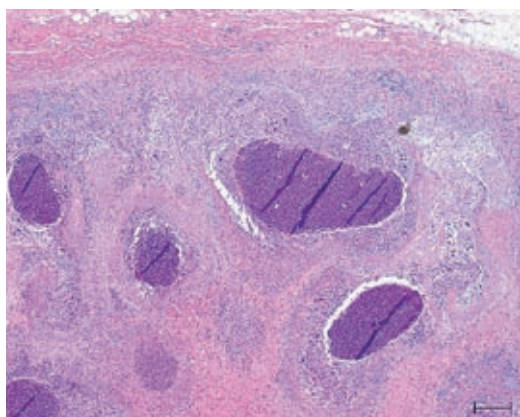
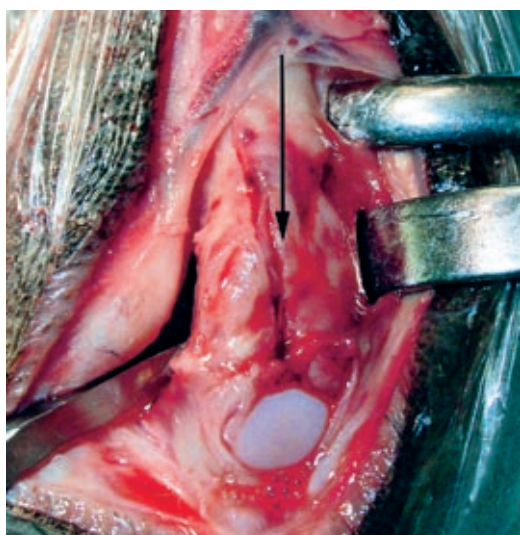


August 2008, 53. Jahrgang

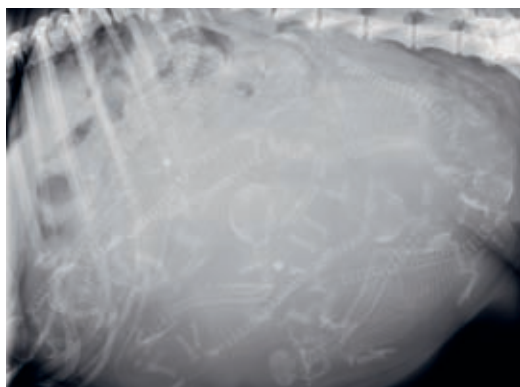
Inhalt



HYPOADRENOKORTIZISMUS BEI EINEM ROTTWEILER: Nebennierenrinde, durchsetzt mit multiplen Mikroabszessen. Seite 479



SOLITÄRE KNOCHENZYSTE BEI EINEM DOBERMANNRÜDEN: Operationssitus, Schwellung im Metaphysenbereich des Metacarpus IV. Seite 484



KAISERSCHNITT BEI HUND UND KATZE: Latero-laterales Röntgenbild einer hochtragenden Hündin mit Allgemeinstörungen zeigt zehn Welpen. Seite 490

ÜBERSICHTSARBEIT

Protein, Proteingehalt, Proteinqualität, Futtermittel, Ziervögel
Petra Wolf, Gabriele Bayer, Gerd Britsch, Josef Kamphues
 Proteingehalt und -qualität in Futtermitteln sowie Ergänzungsprodukten für Ziervögel473

FALLBERICHTE

Morbus Addison, Hyperkaliämie, Hyponatriämie, Hund
Regina Korth, Monique Wenger, Paula Gest, Tony Glaus, Claudia Reusch
 Hypoadrenokortizismus infolge einer bilateralen abszedierenden Nebennierenrindenenzündung bei einem Rottweiler479

Dobermann, solitäre Knochenzyste, aneurysmale Knochenzyste, Heritabilität
Wolfgang Drinneberg, Markus Bausch, Manfred Henrich
 Solitäre Knochenzyste bei einem sechsjährigen Dobermannrüden im Literaturvergleich zur aneurysmalen Knochenzyste484

ATF-ANERKANNTE INTERAKTIVE FORTBILDUNG

Kaiserschnitt, Hund, Katze, Anästhesie
Erika Michel, Iris Margaret Reichler
 Kaiserschnitt bei Hund und Katze490

AUS DER FACHLITERATUR 501

LABOR, PRAXIS UND INDUSTRIE
 Auf den Punkt gebracht: Parasitologie praxisnah506

RUBRIKEN

Buchbesprechung504
Infos in Kürze511
DVG-Nachrichten513
Nachrichten aus der Industrie516
Tagungen und Seminare519
Termine in Kürze524
Impressum526

Service für Zeitschriften-Abonnenten

Diese Fachartikel stehen Ihnen online zur Verfügung
 [Bitte klicken Sie auf die blau markierten Beiträge].

Für mehr Infos zum Abonnement klicken Sie hier. >>>