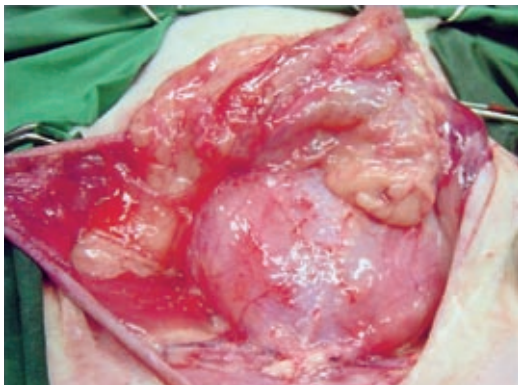
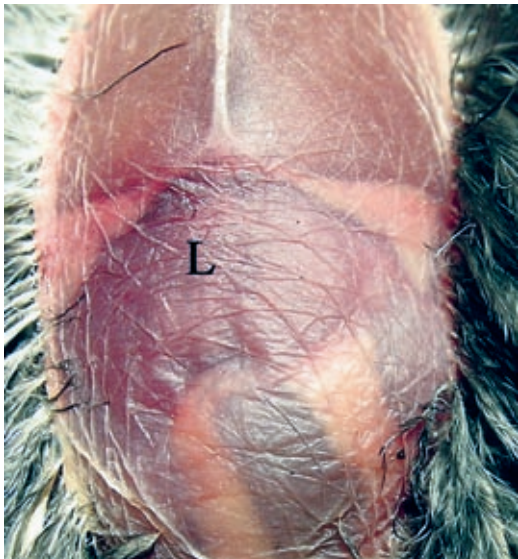
Juni 2008, 53. Jahrgang

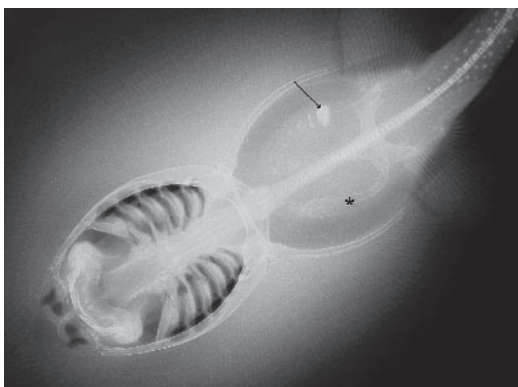
Inhalt



INGUINALE FETTGEWEBSNEKROSE DER KATZE: Operationssitus vor Resektion des nekrotischen Gewebes. Seite 353



EISENSPEICHERKRANKHEIT BEI BLATTVÖGELN: Durch die Bauchwand sichtbare vergrößerte Leber-silhouette. Seite 362



SÜSSWASSERSTECHROCHEN MIT OBSTIPATION DURCH FREMDKÖRPER: Dorso-ventrale Röntgenaufnahme eines Süßwasserstechrochens mit Fremdkörper und Sandanschoppung. Seite 372

ORIGINALARBEIT

Katze, Trauma, Abszess, Omentalisation
Nikola Medl, Christine Peppler, Nadine Marek, Martin Kramer

Die inguinale Fettgewebsnekrose der Katze – Diagnose und chirurgische Therapie.....353

FALLBERICHTE

Eisen, Häm siderose, Blattvögel, Lebererkrankung
Marko Legler, Petra Wolf, Norbert Kummerfeld

Eisenspeicherkrankheit (Häm siderose) bei Blaumasken- (*Chloropsis venusta*) und Blaubart-Blattvögeln (*Chloropsis cyanopogon*)362

Fisch, Silikon, Röntgendiagnostik, Narkose
Henner Neuhaus, Verena Schroers, Norbert Kummerfeld, Dieter Steinhagen

Diagnostik und Therapie einer fremdkörperbedingten Obstipation bei einem Süßwasserstechrochen (*Potamotrygon itaituba*)372

ATF-ANERKANNTE INTERAKTIVE FORTBILDUNG

Influenzavirus, Hund, Katze
Thomas Vahlenkamp

Influenzavirusinfektionen beim Kleintier.....376

AUS DER FACHLITERATUR 385

LABOR, PRAXIS UND INDUSTRIE

Cerenia® – ein neues Medikament gegen Reisekrankheit bei Hunden389

Meine Katze hustet!
 Neues zum Thema „Katzenschnupfen“390

RUBRIKEN

Infos in Kürze394

DVG-Nachrichten395

Nachrichten aus der Industrie401

Tagungen und Seminare403

Termine in Kürze405

Impressum406

Service für Zeitschriften-Abonnenten

Diese Fachartikel stehen Ihnen online zur Verfügung [Bitte klicken Sie auf die blau markierten Beiträge].

Für mehr Infos zum Abonnement klicken Sie hier. >>>